

Universidad Central de Venezuela
Facultad de Medicina
Escuela "José María Vargas"
Cátedra: Anatomía

Región antebraquial

José Joaquim Amorim Sortino

Región antebraquial

- Límites
- Región antebraquial anterior
- Región antebraquial posterior
- Paquetes vasculonerviosos
- Circulación pericondilea
- Inervación sensitiva

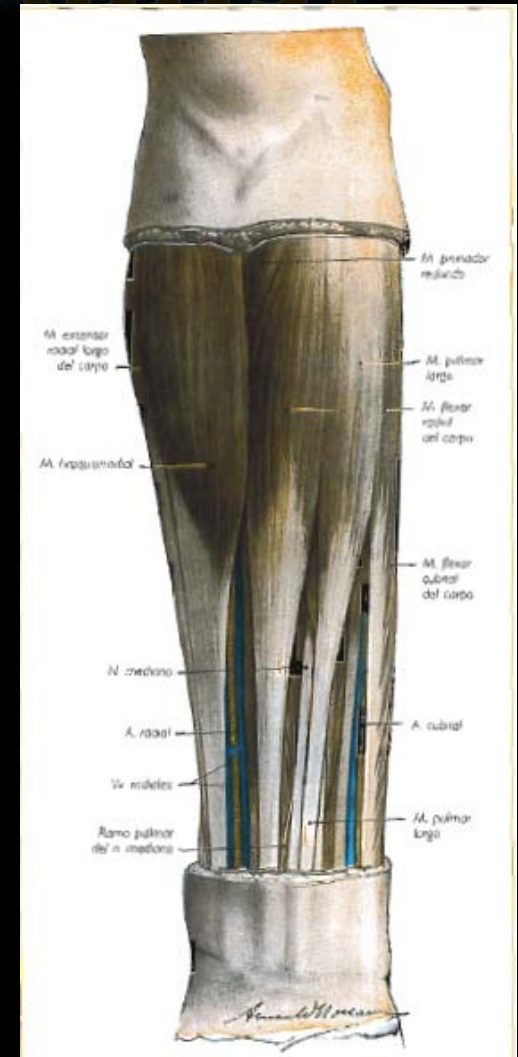


Fig. 180 • Región anterior del antebrazo. Plano muscular superficial

Región antebraquial

Límites

• **Superior** → línea circular situada dos traveses de dedo inferior al pliegue del codo.

• **Inferior** → línea circular situada superior a la cabeza de la ulna.

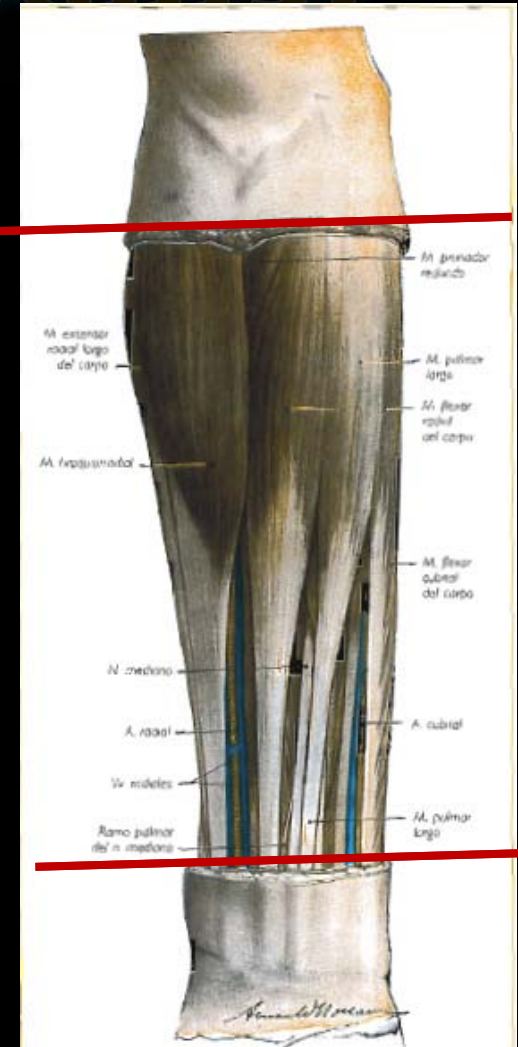
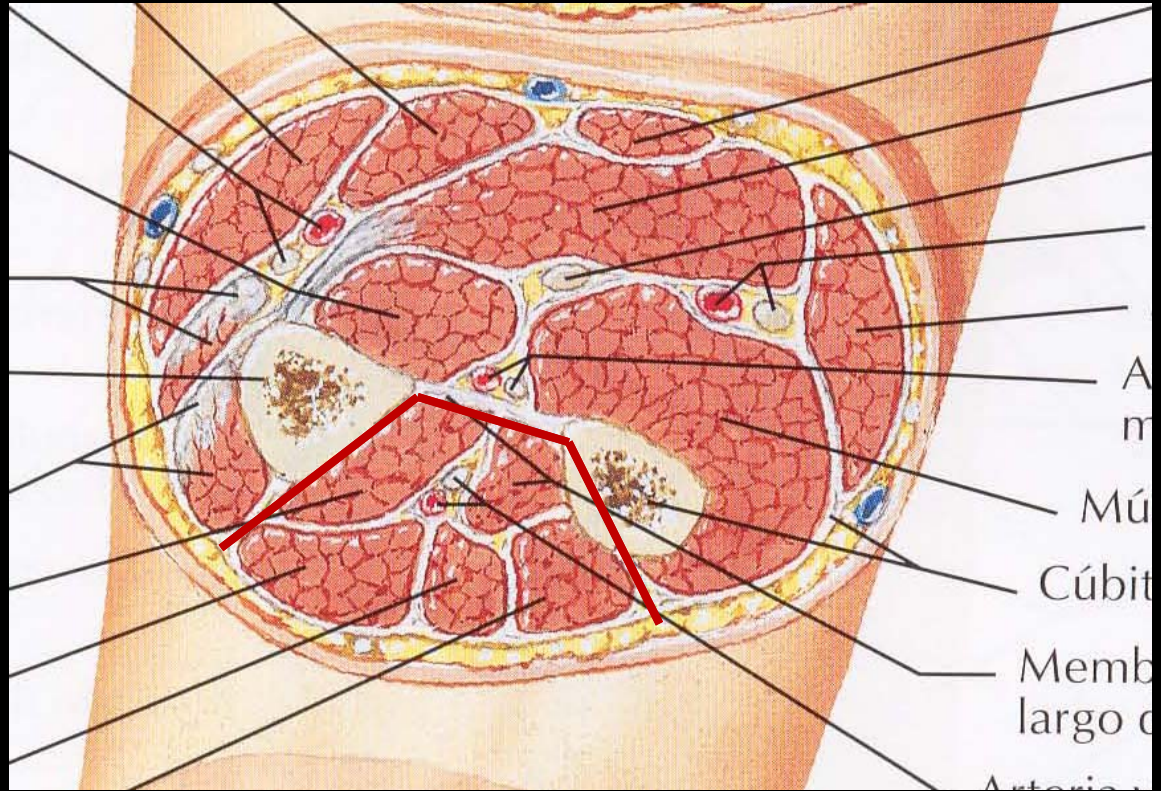


Fig. 180 • Región anterior del antebrazo. Plano muscular superficial

Región antebraquial

Dividida en anterior y posterior por:

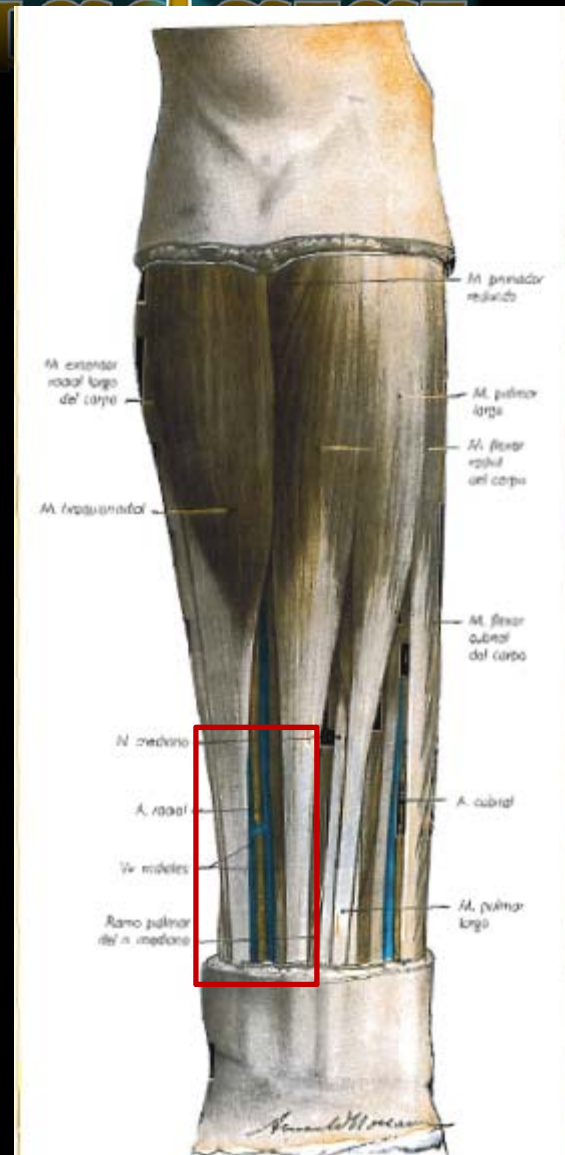
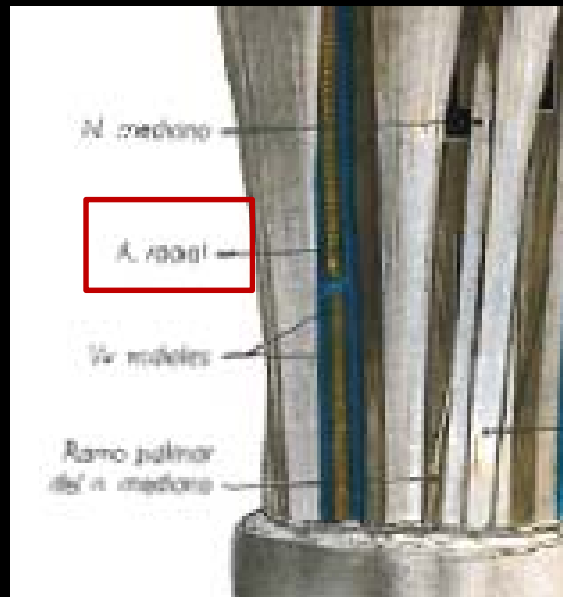
- Esqueleto (radio y ulna)
- Membrana interósea
- Dos tabiques fasciales



Región antebraquial

Región antebraquial anterior

- **Forma externa** → en la parte inferior y lateral entre los tendones de los músculos braquiorradial y flexor radial del carpo está el canal del pulso



Región antebraquial

Región antebraquial anterior

•Constitución →

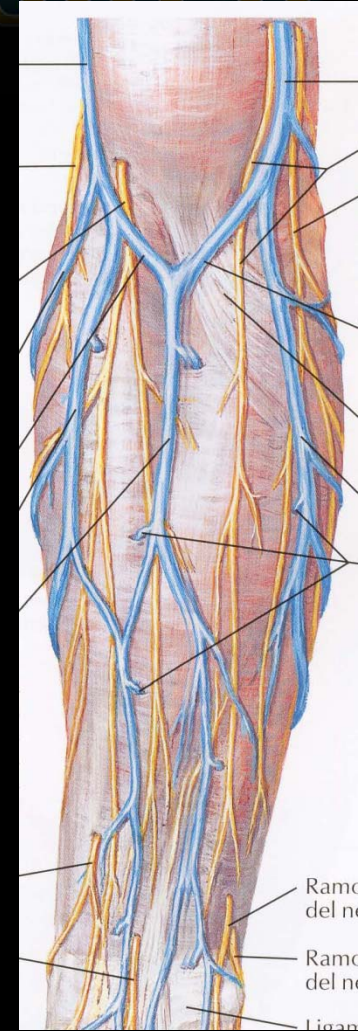
Planos superficiales

✓Piel

✓Panículo adiposo

✓Fascia superficial

✓Tejido celular subcutáneo → venas cefálica, basílica y mediana del antebrazo (M venosa) nervios cutaneo medial del antebrazo y musculocutaneo



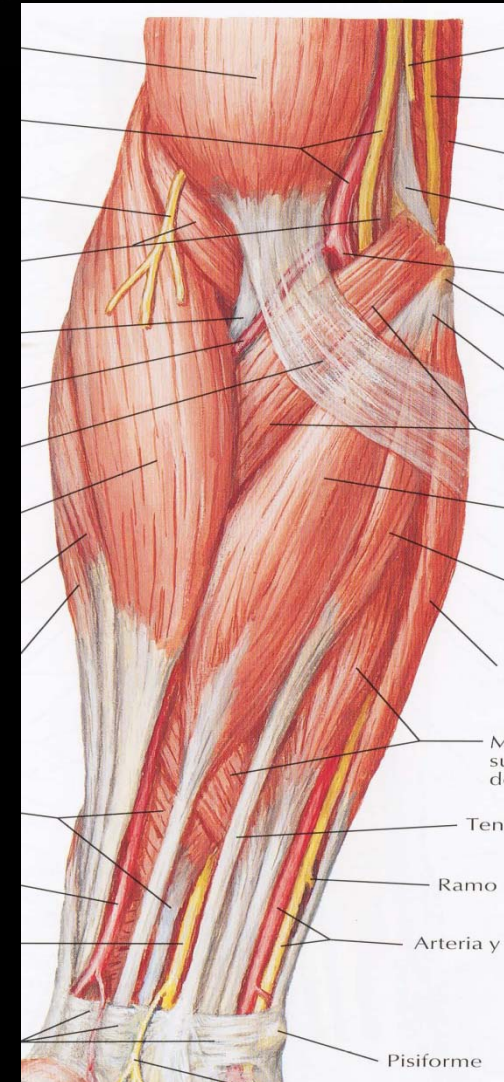
Región antebraquial

Región antebraquial anterior

• Constitución →

Planos musculares → 4 planos.

✓ Primer plano → Más superficial.
5 músculos. Braquiorradial, pronador teres, flexor radial del carpo, palmar largo, flexor ulnar del carpo.



Región antebraquial

Región antebraquial anterior

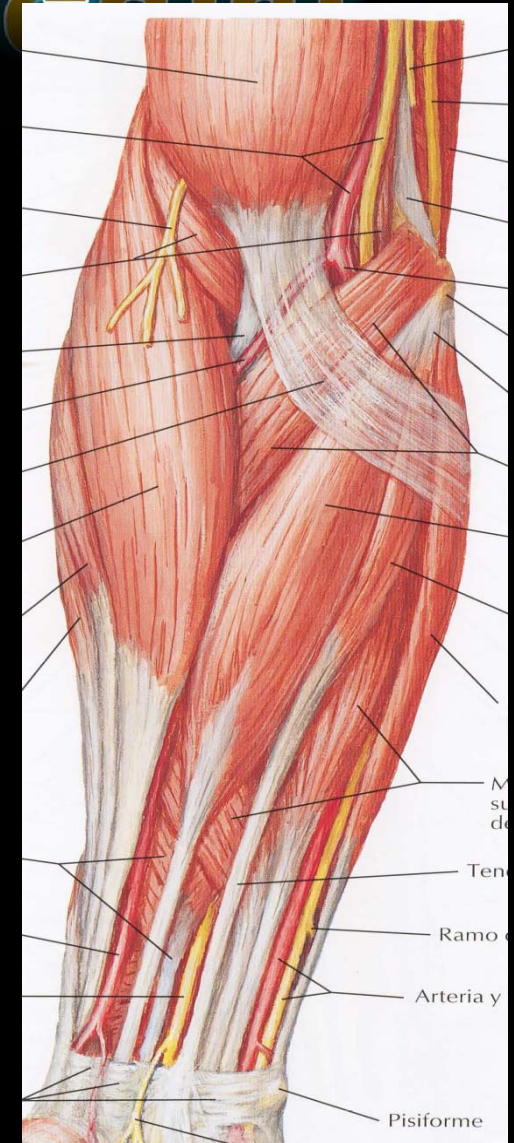
• Constitución →

Planos musculares → 4 planos.

✓ Primer plano.

✓ Segundo plano → 2 músculos.

Extensor radial largo del carpo y flexor superficial de los dedos.



Región antebraquial

Región antebraquial anterior

• Constitución →

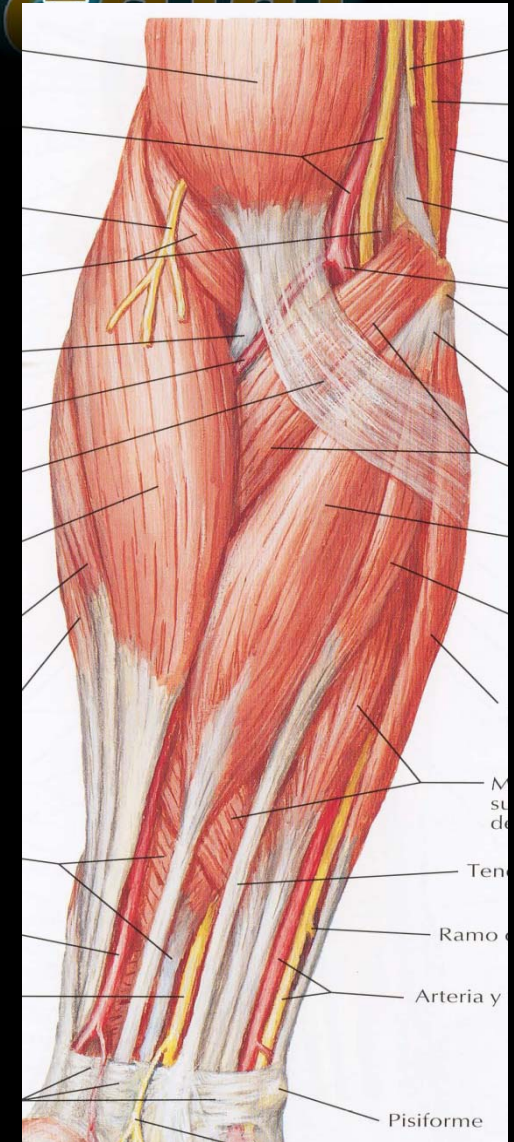
Planos musculares → 4 planos.

✓ Primer plano.

✓ Segundo plano.

✓ Tercer plano → 3 músculos.

Extensor radial corto del carpo, flexor largo del pulgar y flexor profundo de los dedos.



Región antebraquial

Región antebraquial anterior

• Constitución →

Planos musculares → 4 planos.

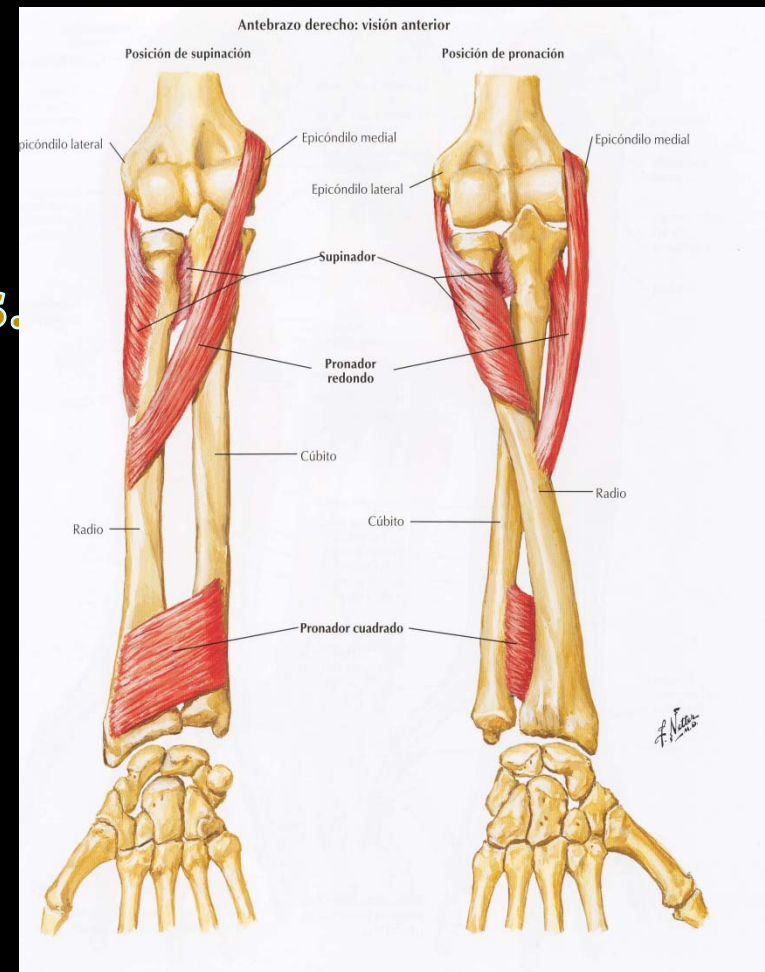
✓ Primer plano.

✓ Segundo plano.

✓ Tercer plano.

✓ Cuarto plano → 2 músculos.

Supinador y pronador cuadrado.



Región antebraquial

Región antebraquial anterior

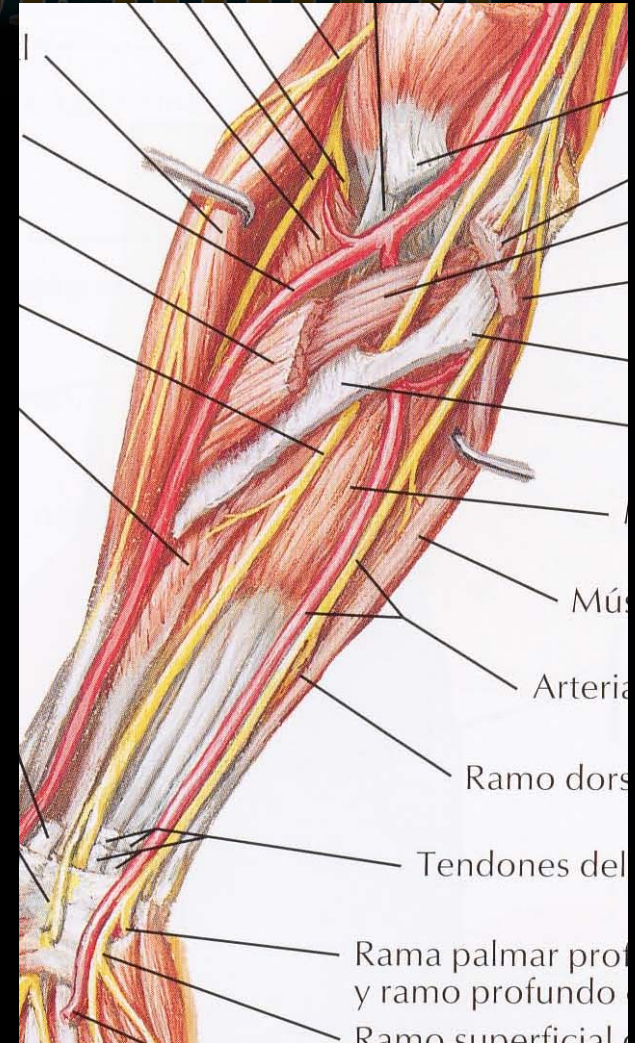
Paquetes vasculonerviosos →

➤ Radial.

➤ Ulnar.

➤ Medio.

➤ Interóseo.

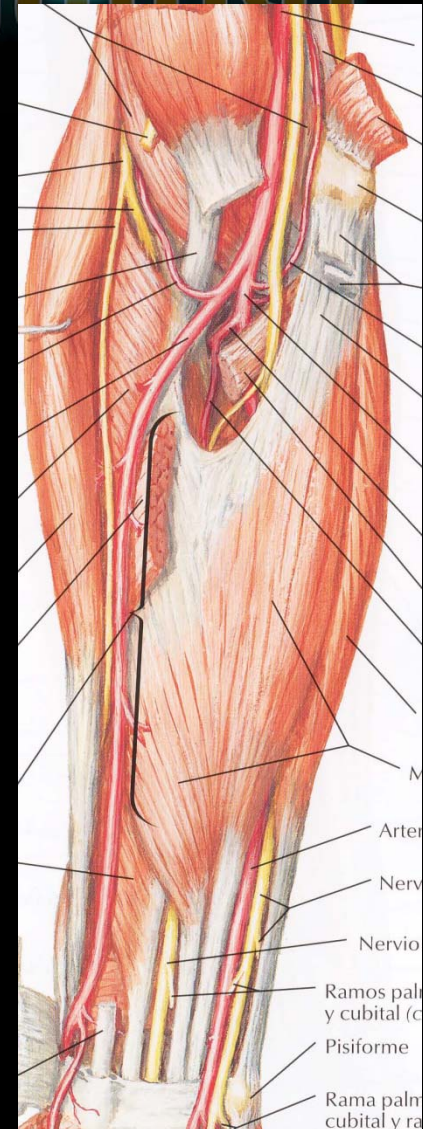


Región antebraquial

Región antebraquial anterior

Paquetes vasculonerviosos →

➤ Radial → arteria radial y ramo superficial del nervio radial.



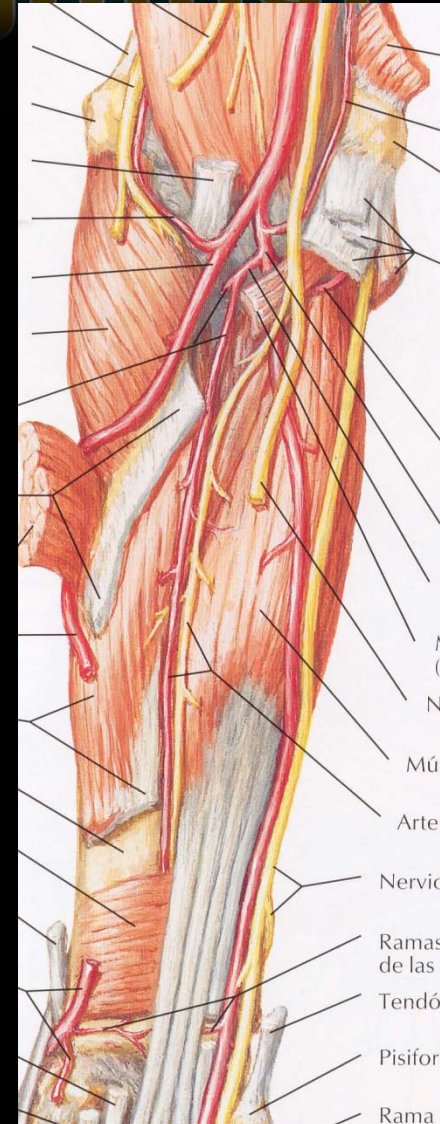Región antebraquial

Región antebraquial anterior

Paquetes vasculonerviosos →

➤ Radial.

➤ Ulnar → arteria ulnar y nervio ulnar.



Región antebraquial

Región antebraquial anterior

Paquetes vasculonerviosos →

- Radial.
- Ulnar.
- Medio → nervio mediano y arteria satélite.

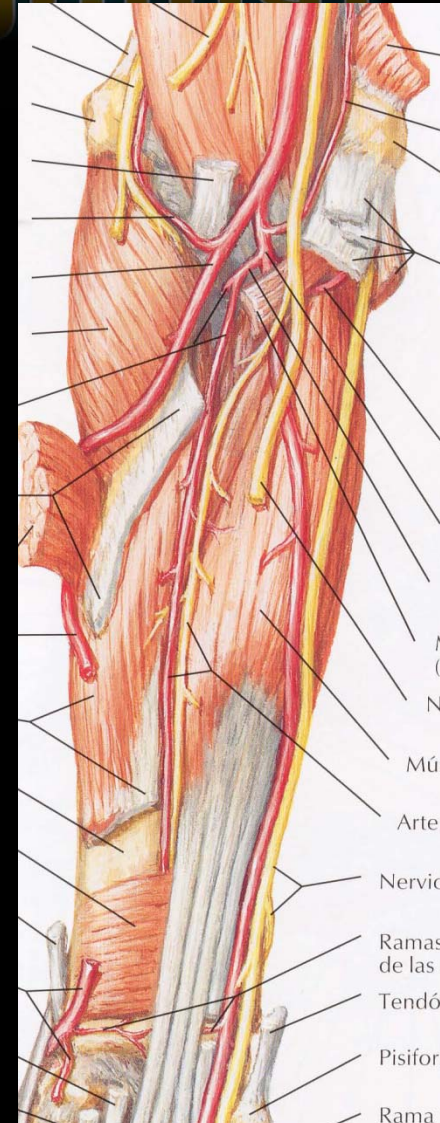

Región antebraquial

Región antebraquial anterior

Paquetes vasculonerviosos →

- Radial.
- Ulnar.
- Medio.
- Interóseo → arteria interósea anterior (rama de a. interósea común, rama de a. ulnar) y nervio interóseo anterior.

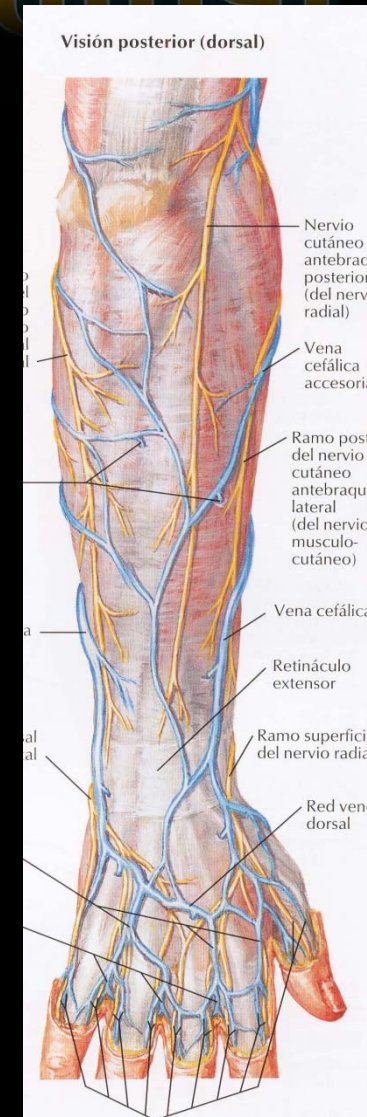


Región antebraquial

Región antebraquial posterior

Planos superficiales →

- ✓ Piel
- ✓ Panículo adiposo
- ✓ Fascia superficial
- ✓ Tejido celular subcutáneo → red venosa superficial, ramos de los nervios cutáneo medial del antebrazo, musculocutáneo y cutáneo posterior del antebrazo (ramo del n. radial).

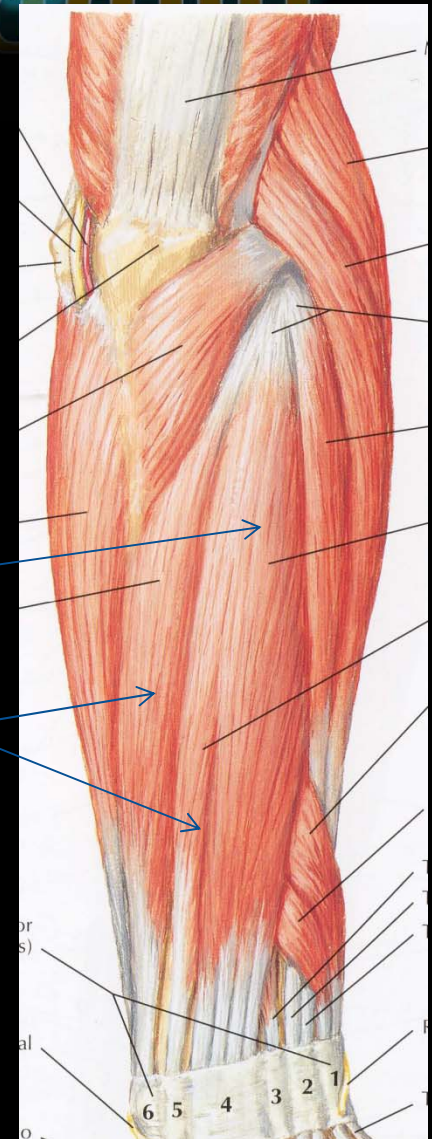


Región antebraquial

Región antebraquial posterior

Planos musculares

- Plano superficial → 3 músculos. Músculos extensor de los dedos, extensor del meñique y extensor ulnar del carpo.

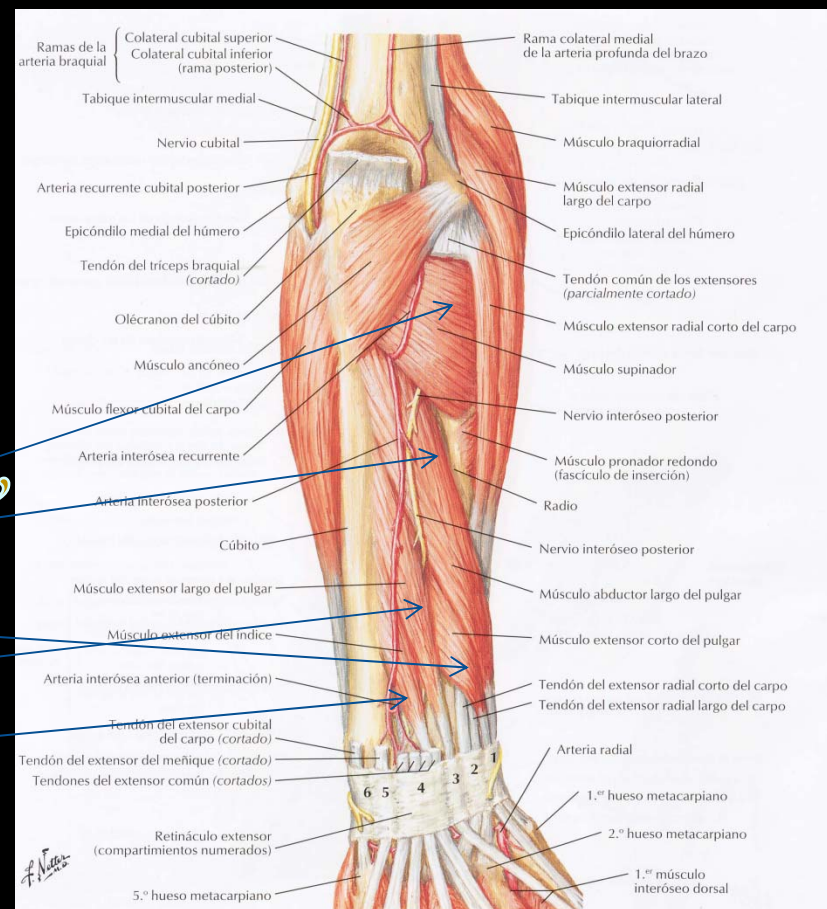


Región antebraquial

Región antebraquial posterior

Planos musculares


- Plano profundo → 5 músculos. Músculos supinador, abductor largo del pulgar, extensor corto del pulgar, extensor largo del pulgar y extensor del índice.
- Paquete VN posterior.



Región antebraquial

Inervación motora

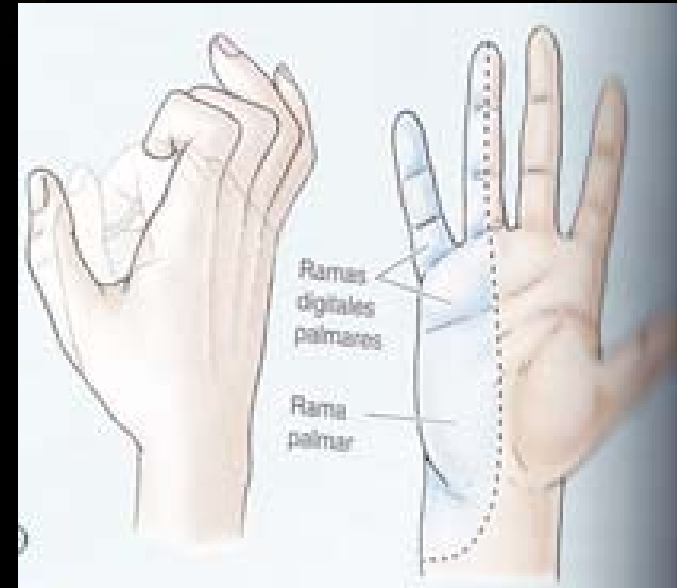Nervio mediano → Todos los flexores del antebrazo, excepto el flexor ulnar del carpo y porción medial del flexor profundo de los dedos. Su lesión se manifiesta como la mano del predicador.



Región antebraquial

Inervación motora

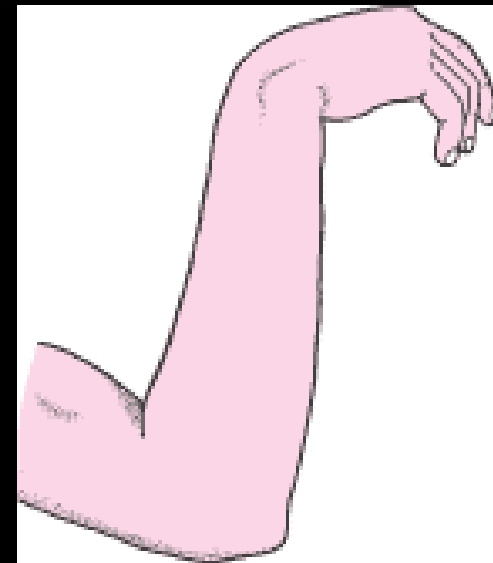
Nervio ulnar → en el antebrazo inerva los músculos flexor ulnar del carpo y porción medial del flexor profundo de los dedos. Su lesión genera la mano de garra.



Región antebraquial

Inervación motora

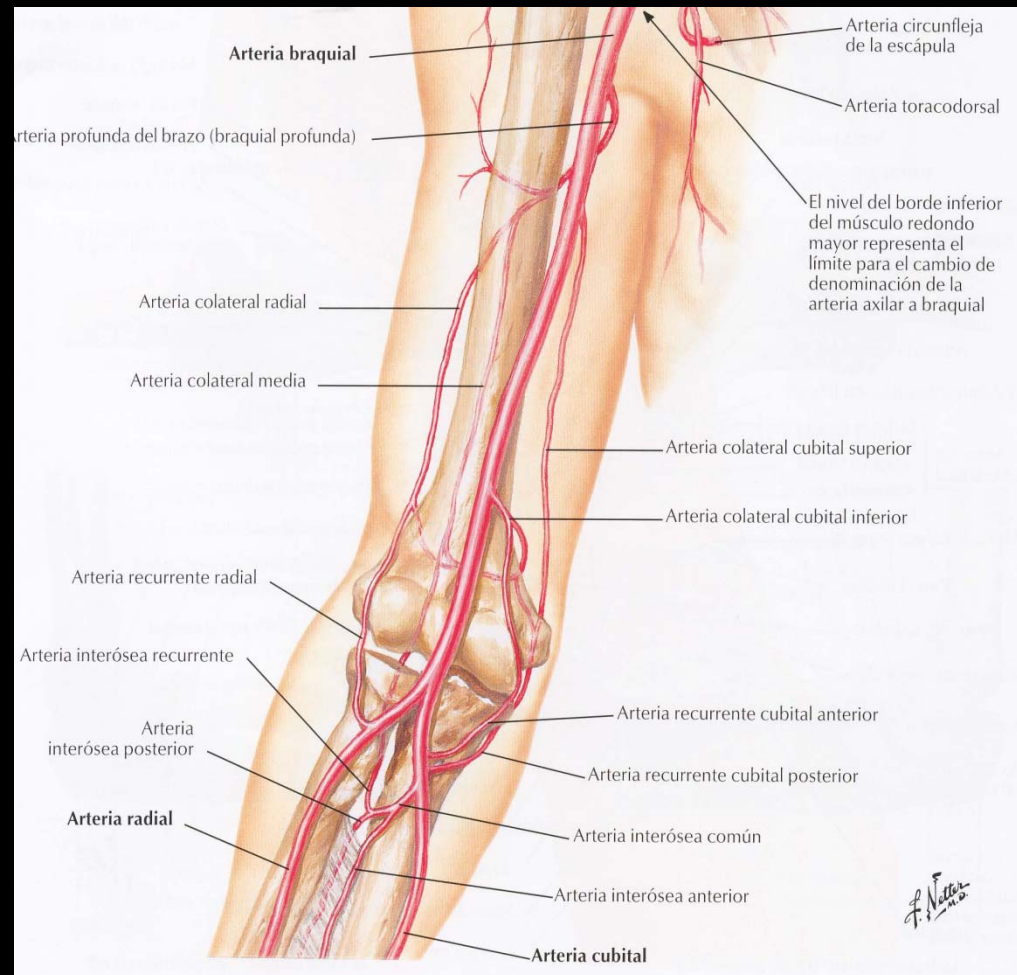
Nervio radial → inerva todos los extensores. Su lesión ocasiona el signo de la mano del pedigüero



Región antebraquial

Circulación pericondilea

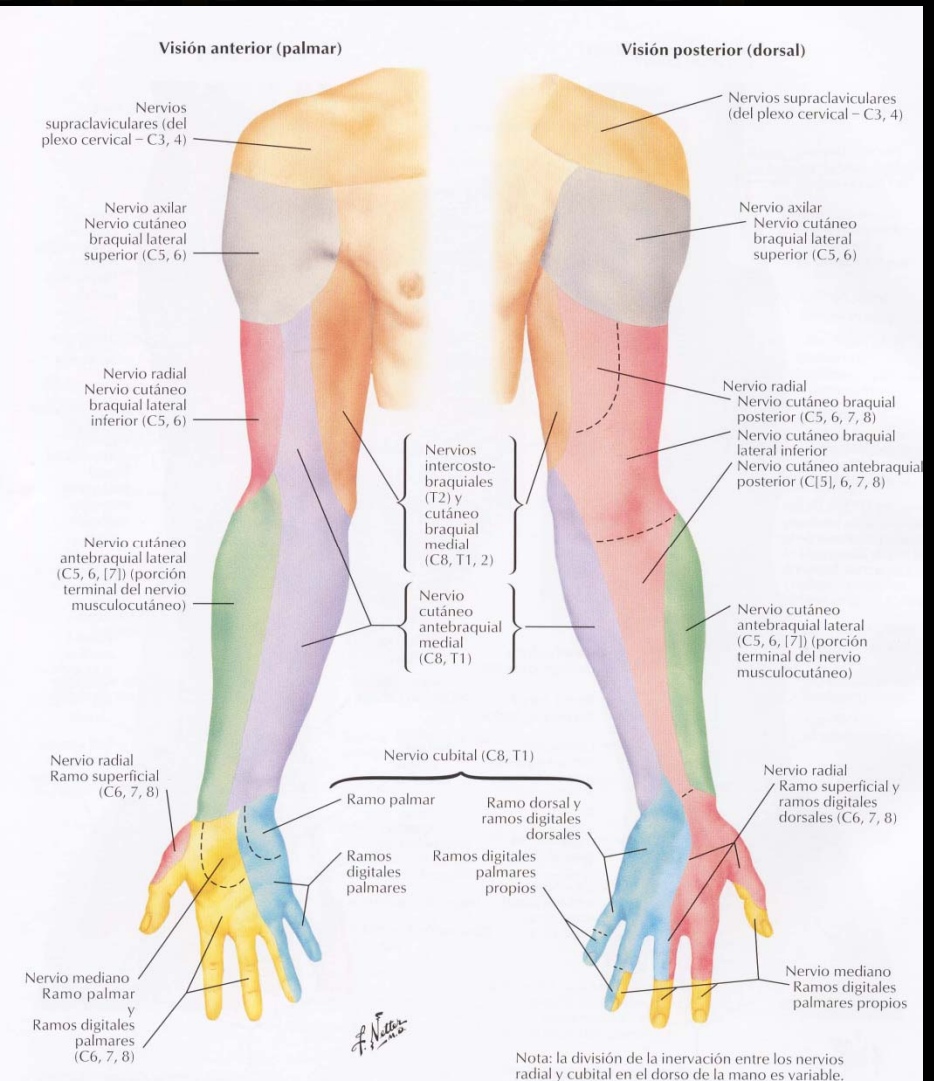
- A. Colateral radial con a. recurrente radial.
- A. Colateral media con recurrente interósea.
- A. Colateral ulnar superior con a. recurrente ulnar posterior.
- A. colateral ulnar inferior con a. recurrente ulnar anterior.



Región antebraquial

Inervación sensitiva

- Medial → n. cutáneo medial del antebrazo.
- Lateral → n. musculocutáneo.
- Posterior → n. cutáneo posterior del antebrazo (n. radial).



GRACIAS

Región antebraquial

Posibles preguntas para el quiz →

1. La inserción distal del flexor radial del carpo (o cualquier otro músculo) se realiza en: _____
2. El extensor radial largo del carpo (o cualquier otro músculo) esta en el _____ plano de la región antebraquial anterior.
3. En el canal del pulso, la arteria radial se apoya sobre los músculos _____
4. El paquete vasculonervioso interóseo (o cualquier otro) está formado por: _____
5. Mencione de lateral a medial los músculos que conforman el plano profundo de la región antebraquial posterior (o cualquiera de los otros planos) _____
6. La parte media de los tegumentos antebraquiales posteriores están inervados por: nervio cutáneo posterior del antebrazo, rama del nervio radial
7. El contenido del surco bicipital medial es: _____
8. La acción del músculos ancóneo (o cualquier otro músculo) es: _____
9. Cuál estructura se encuentra entre los dos fascículos del músculo supinador: ramo profundo del nervio radial