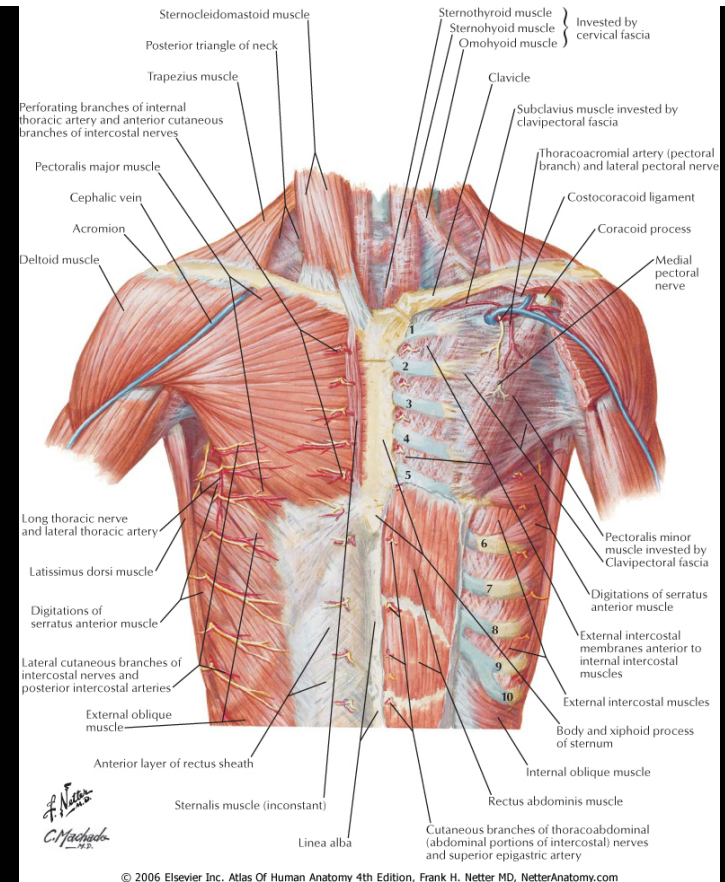
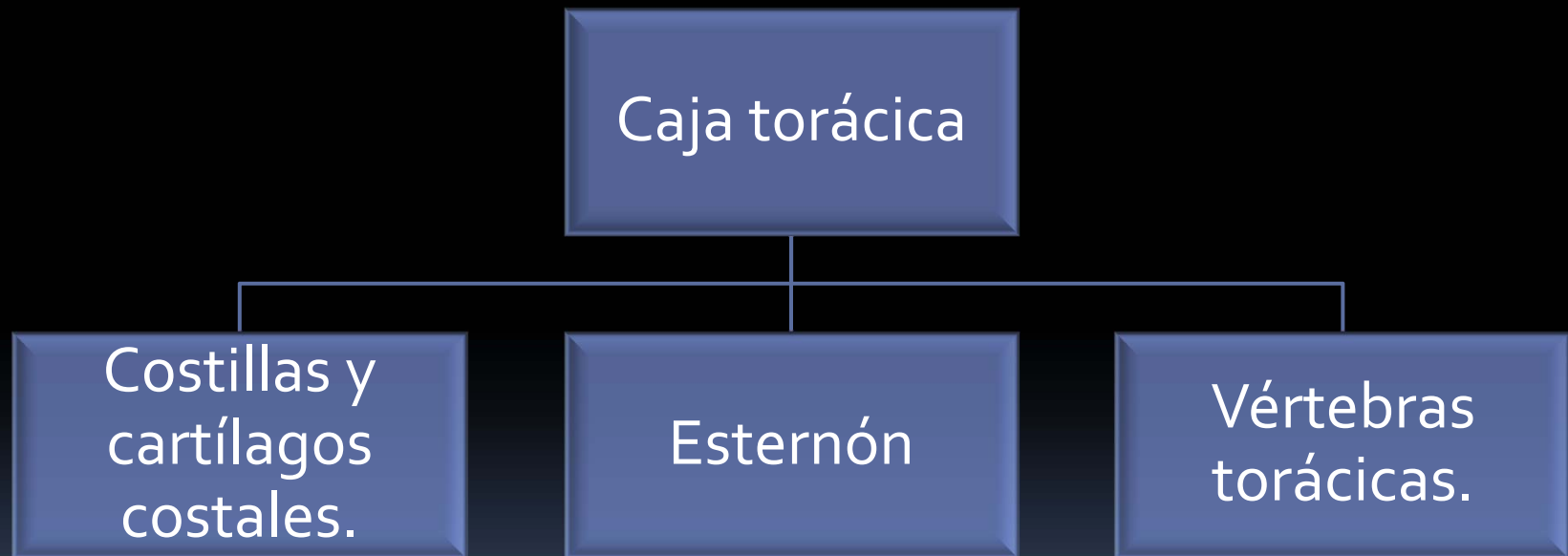
OSTEOLOGIA. TÓRAX.

Yoselin Dos Santos.

Esqueleto del tórax

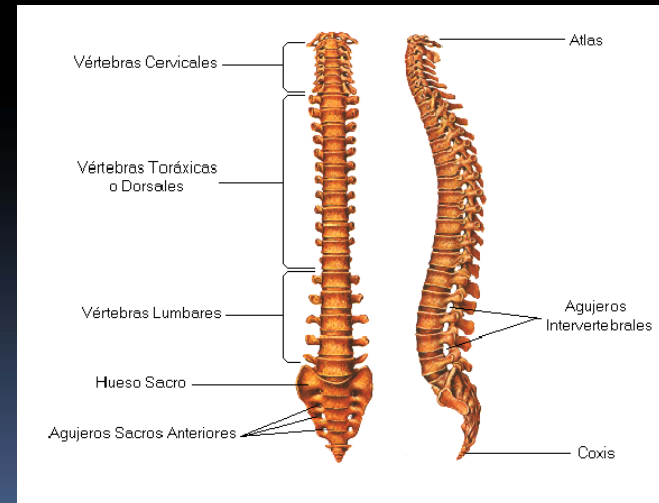


Columna vertebral. Vértebras.

- La columna vertebral se compone de elementos óseos superpuestos llamados vértebras

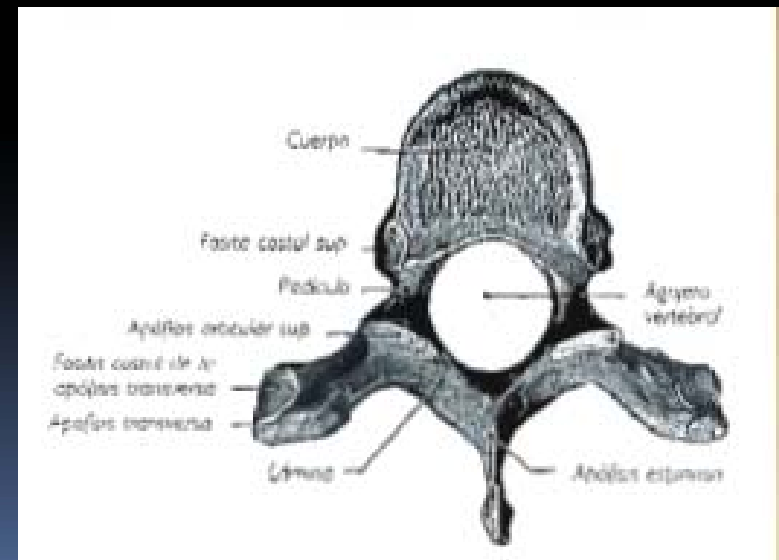
Son de 33 a 35

7 cervicales
12 torácicas
5 lumbares
5 Sacras
3 a 5 coccígeas.



Características generales de las vértebras.

- Cuerpo vertebral
 - Arco vertebral → Pedículos, ant.
Láminas, post.
- } Agujero vertebral.
- Apófisis espinosa.
 - Apófisis transversas
 - Apófisis articulares.





- Agujero vertebral:

Anterior → Cuerpo vertebral

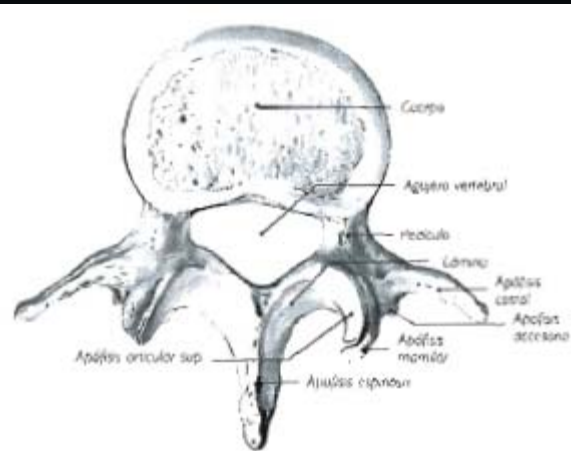
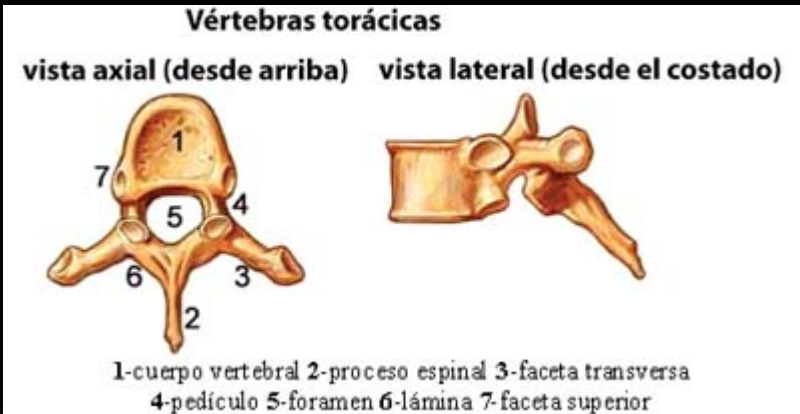
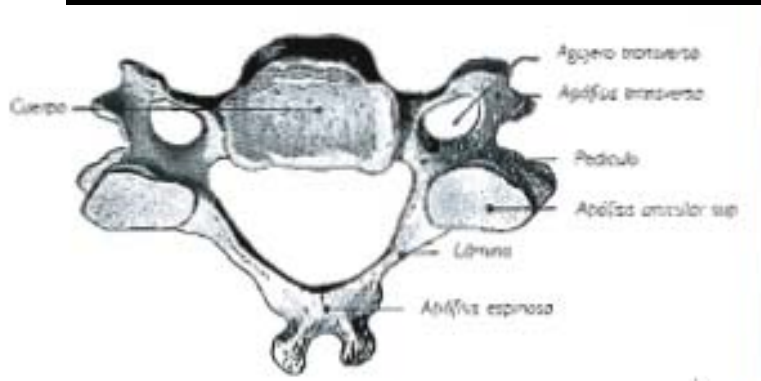
Lateral → Pedículos

Posterior → Láminas

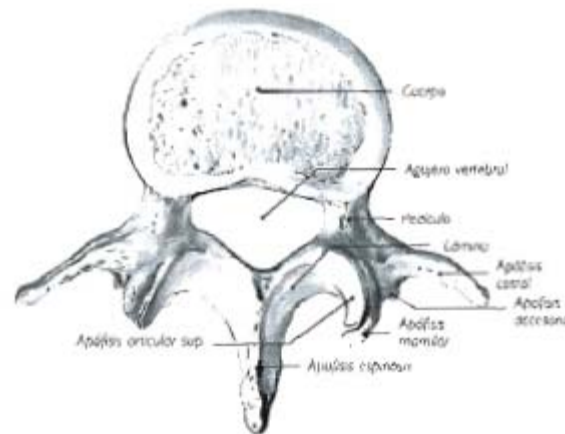
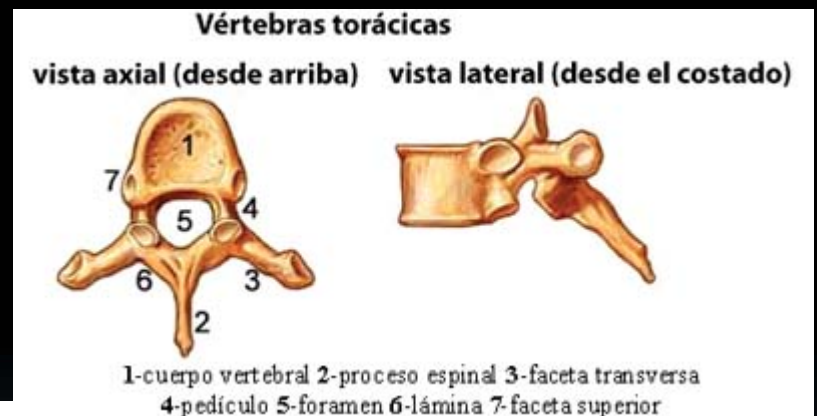
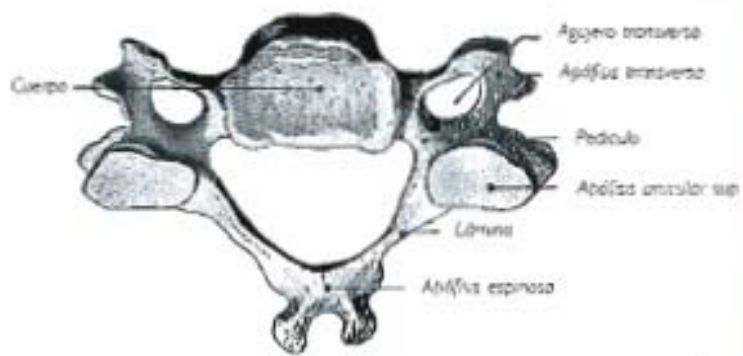
Superpuestos → CONDUCTO RAQUÍDEO.

	V. cervical	V. torácica	V. Lumbar
Cuerpo	Alargado transversalmente. Apófisis unciformes	Diámetro transversal casi igual al anteroposterior.. Fositas costales.	Voluminoso.
Pedículos	Nacen de parte post de las caras laterales del cuerpo	Nacen de la mitad sup del cuerpo.	Nace de la mitad sup del ángulo formado por unión de las caras post y lat del cuerpo
Láminas	Más anchas que altas	Igual de altas que anchas.	Más altas que anchas.
Apófisis espinosa	Vértice bitubercular	Vertice unitubercularl Inclinada inferior y post.	Rectangular y gruesa. Orientada horizontalmente.
Apófisis transversa	Vértice bitubercular. Agujero transverso.	Fosita costal de la apófisis transversa.	Apófisis costales, terminan en un extremo afilado. Apófisis accesoria.
Agujero vertebral	Triangular	Casi circular	Triangular

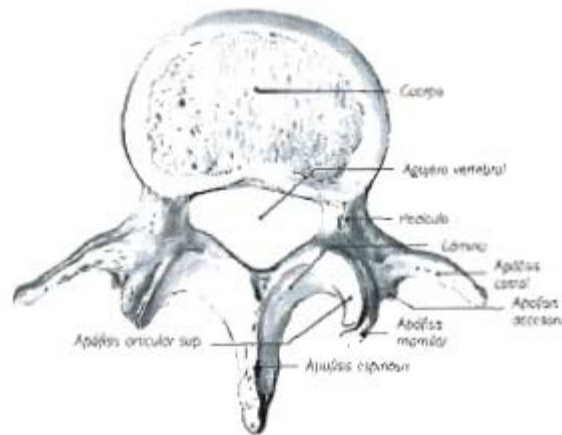
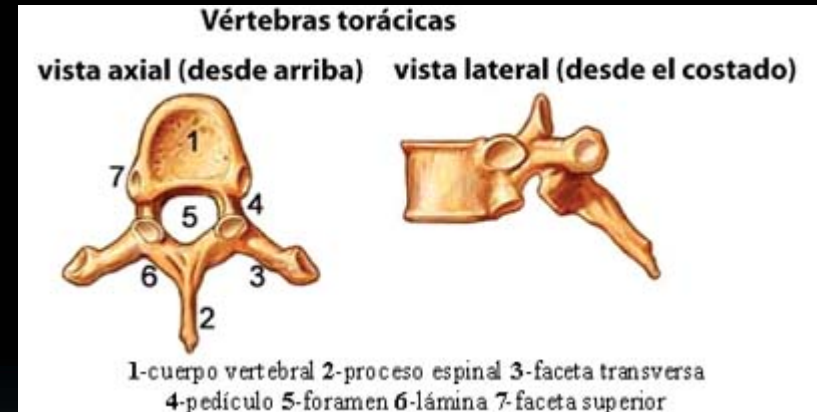
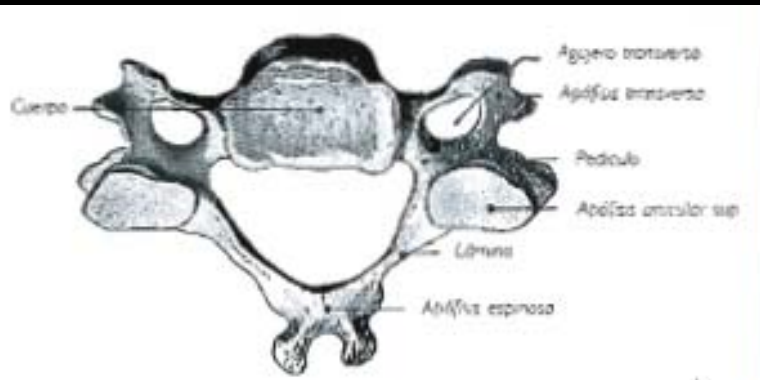
	V. cervical	V. torácica	V. Lumbar
Cuerpo	Alargado transversalmente. Apófisis unciformes	Diámetro transversal casi igual al anteroposterior.. Fositas costales.	Voluminoso.



Láminas	Más anchas que altas	Igual de altas que anchas.	Más altas que anchas.
Apófisis espinosa	Vértice bitubercular	Vertice unitubercular Inclinada inferior y post.	Rectangular y gruesa. Orientada horizontalmente.

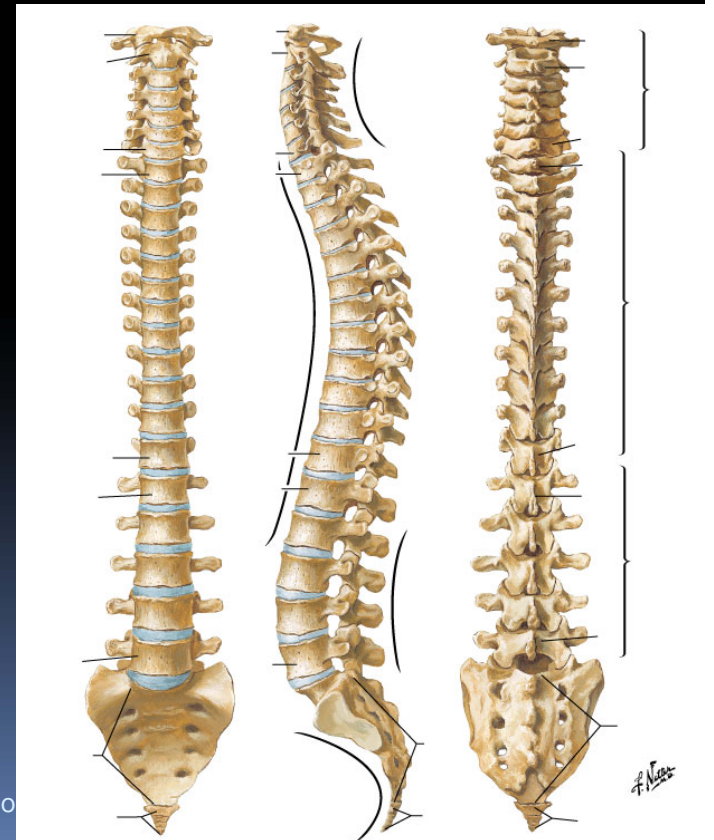


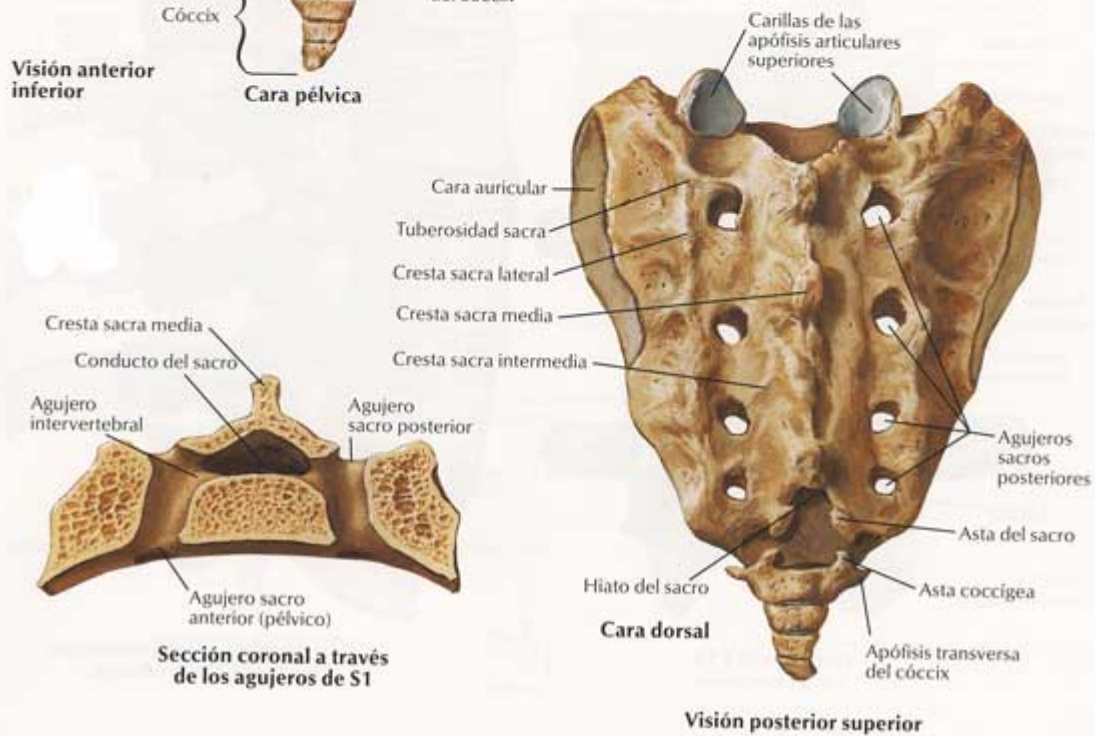
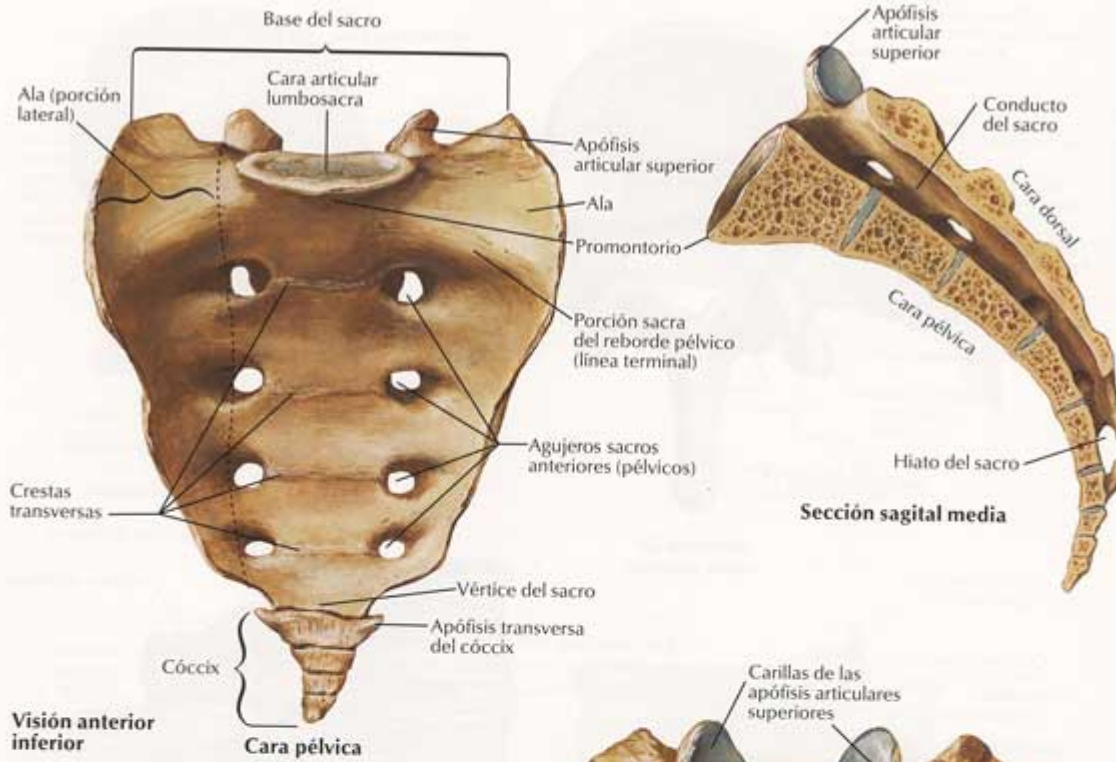
Apófisis transversa	Vértice bitubercular. Agujero transverso.	Fosita costal de la apófisis transversa.	Apófisis costales, terminan en un extremo afilado. Apófisis accesoria.
Agujero vertebral	Triangular	Casi circular	Triangular

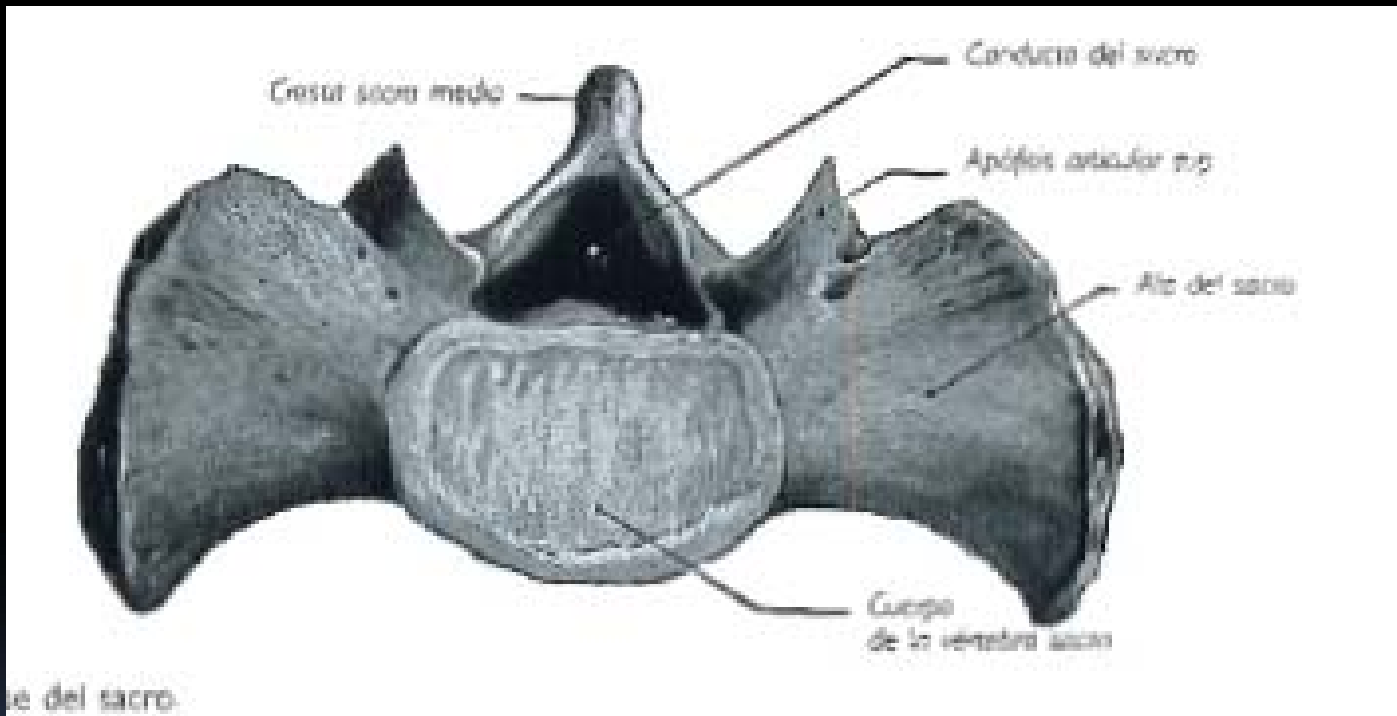


Sacro

- Unión de 5 vértebras sacras.
- Forma con la columna lumbar → Promontorio.
- 4 caras, 1 base, 1 vértice.

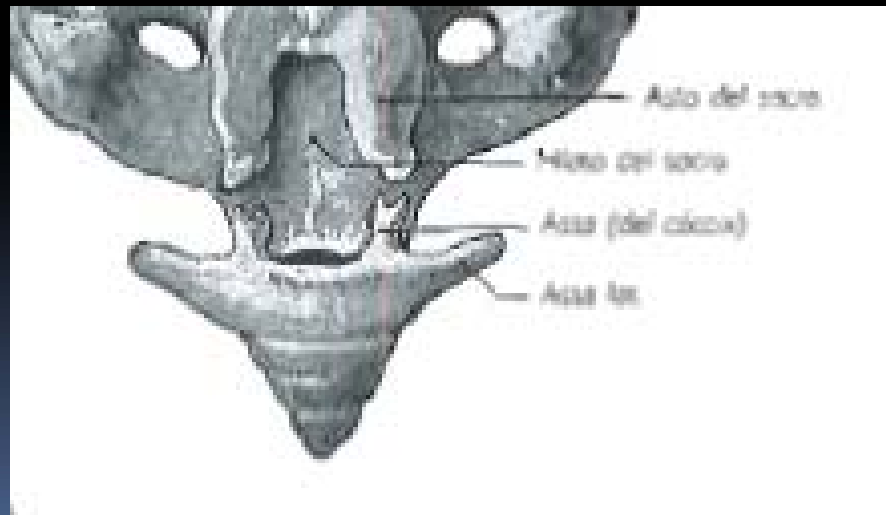






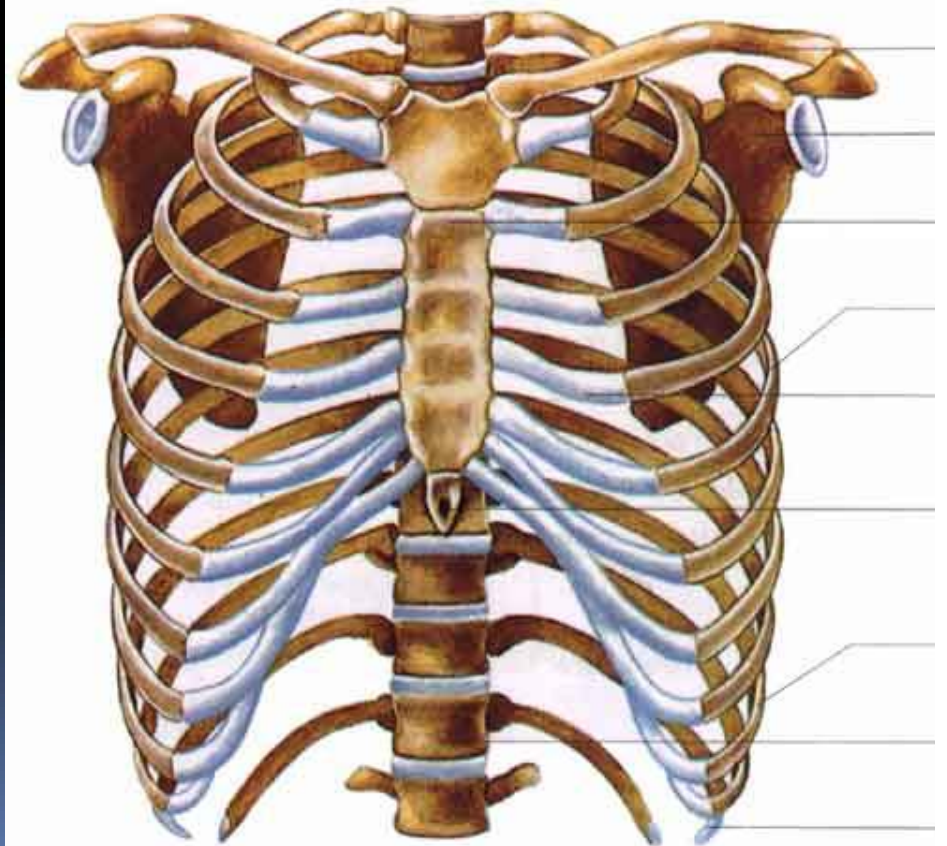
Cóccix

- 4 o 6 vértebras atrofiadas.
- 2 caras, 2 bordes, 1 base y 1 vértice.
- Asta del cóccix y asta lateral.



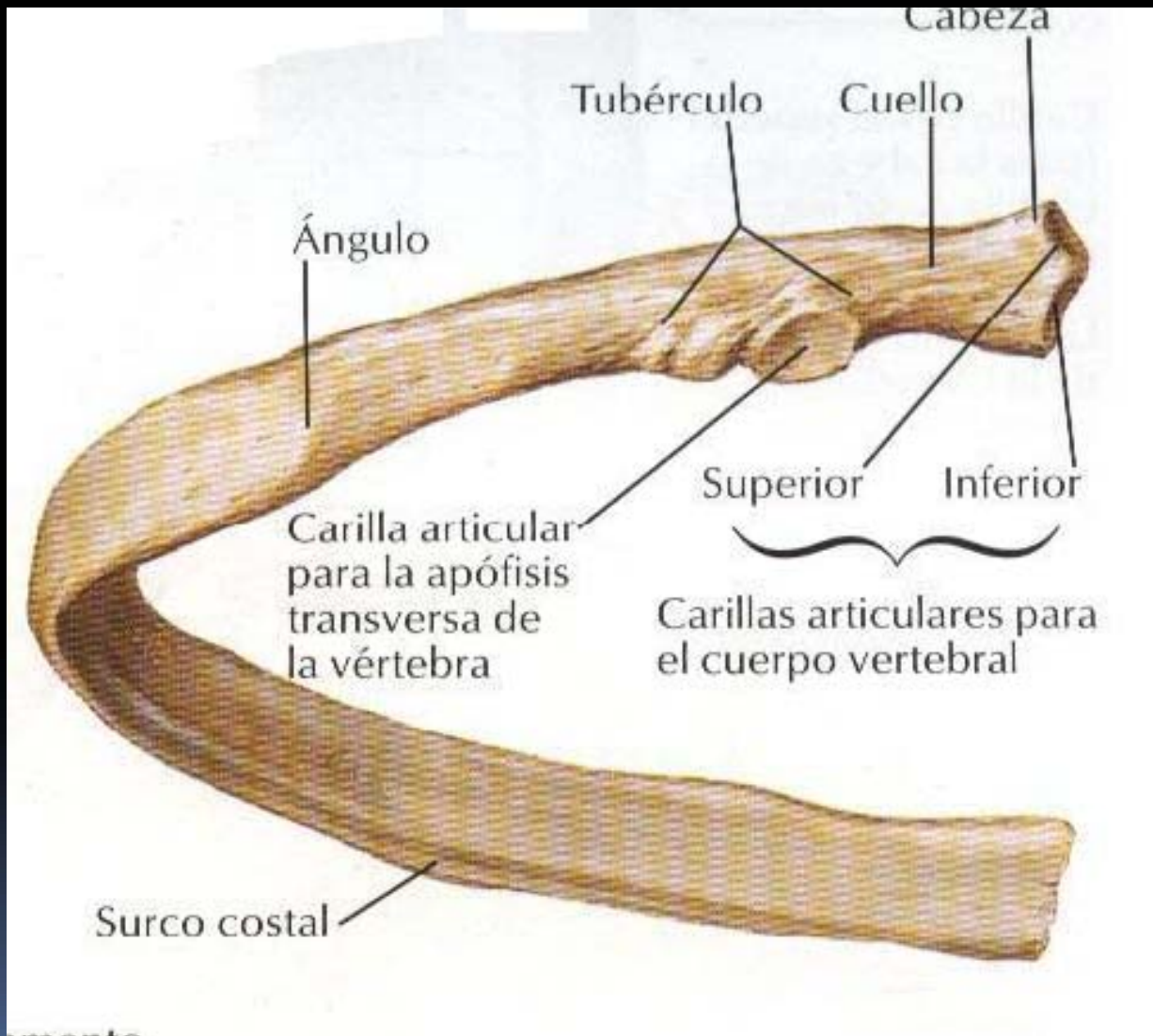
Costillas

- 3 Tipos.
- Costillas verdaderas
- Costillas falsas.
- Costillas flotantes.



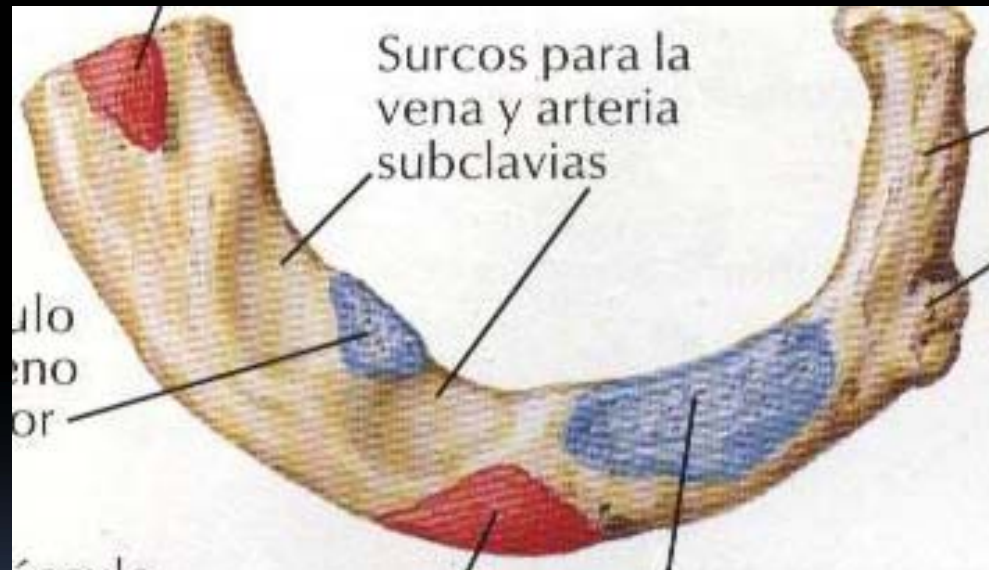
Características.

- Caras: Medial → Surco costal.
Lateral → ángulo de la costilla.
- Bordes: Superior e inferior.
- Extremos: Anterior → Cartílago costal.
Posterior → Cabeza, tuberculo, cuello.



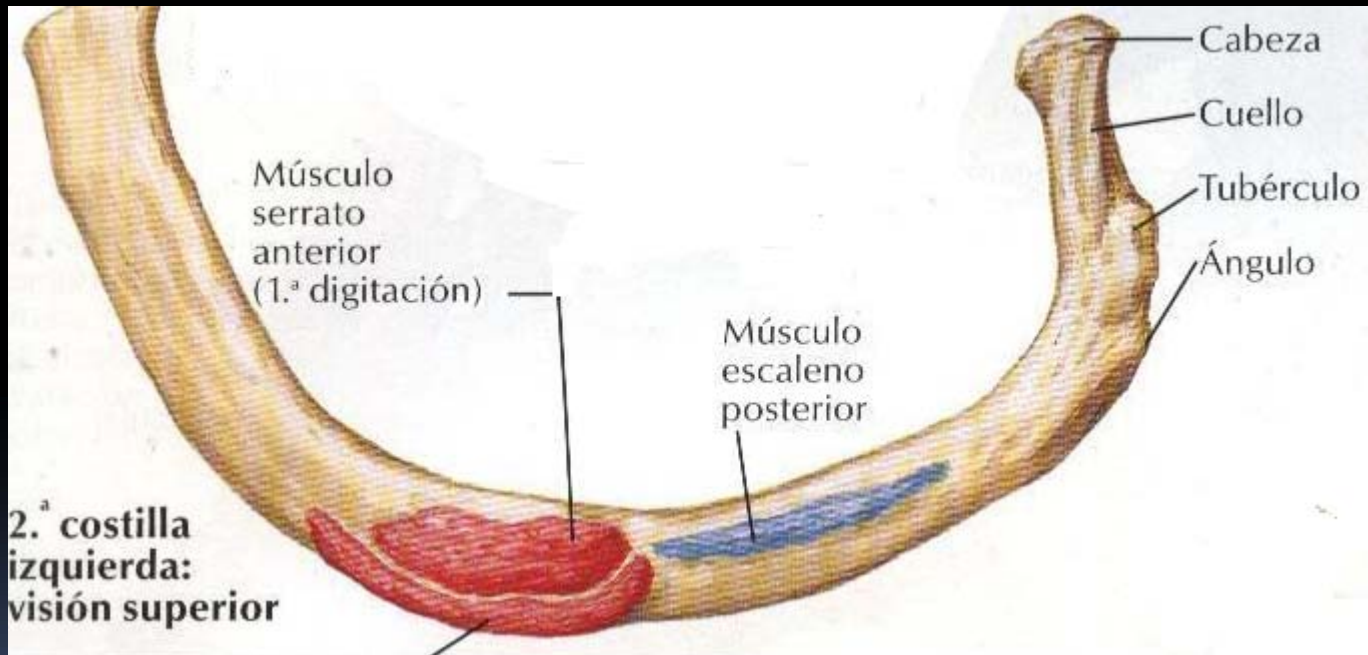
Primera costilla

- No presenta surco costal



Segunda costilla

- No presenta surco costal.



Undécima y duodécima.

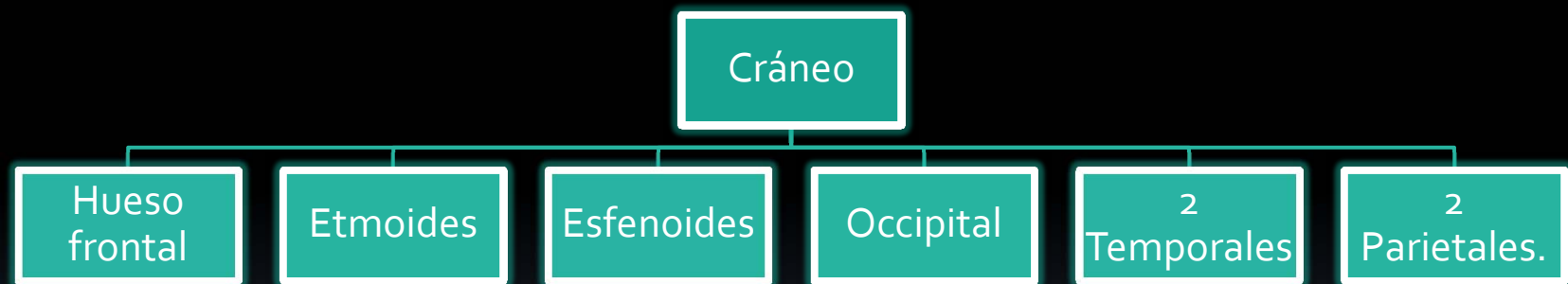
- No presentan tubérculo.
- Su cabeza tiene una sola cara articular.
- 12ma-> no presenta surco costal ni ángulo.

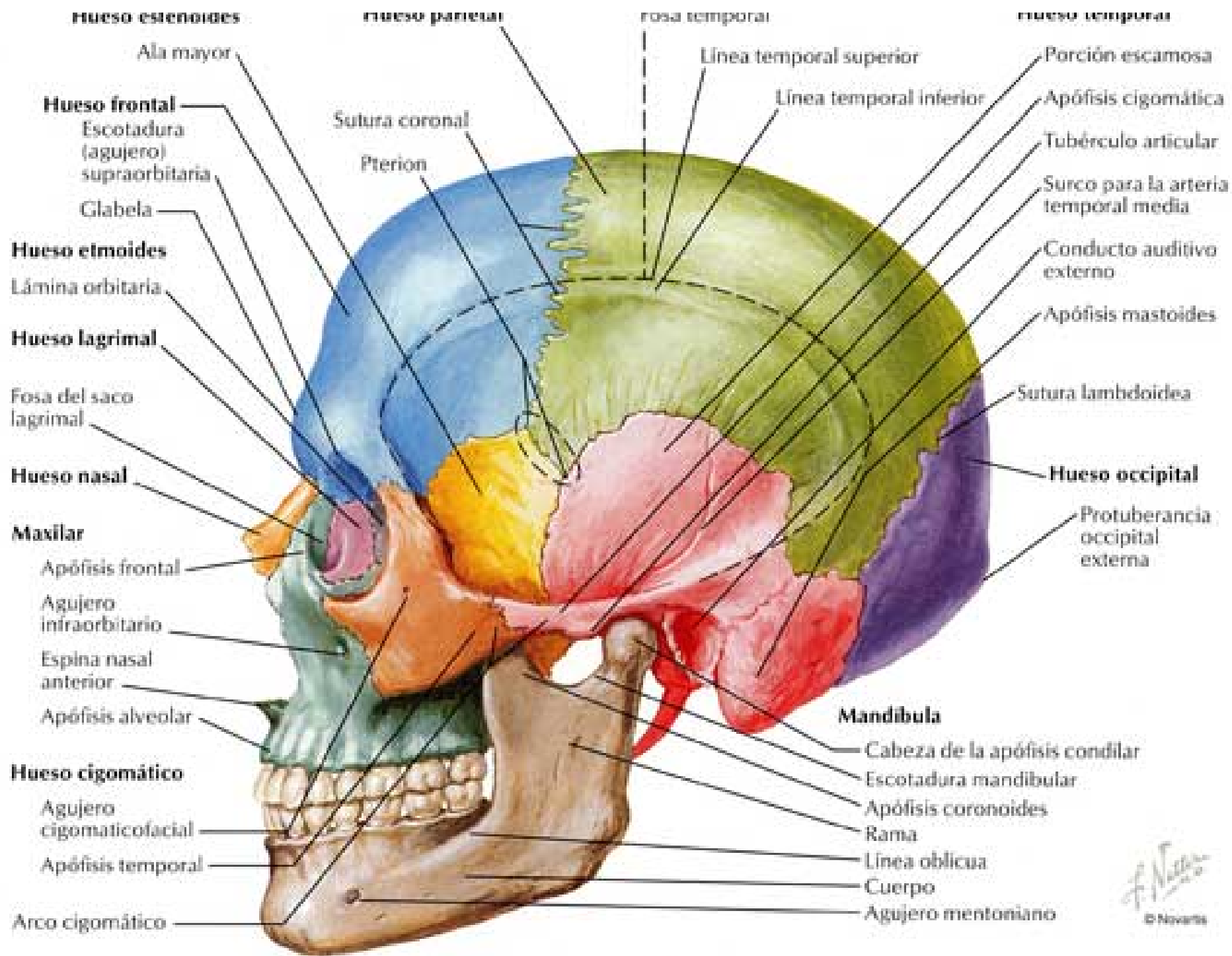


HUESOS DEL CRÁNEO.

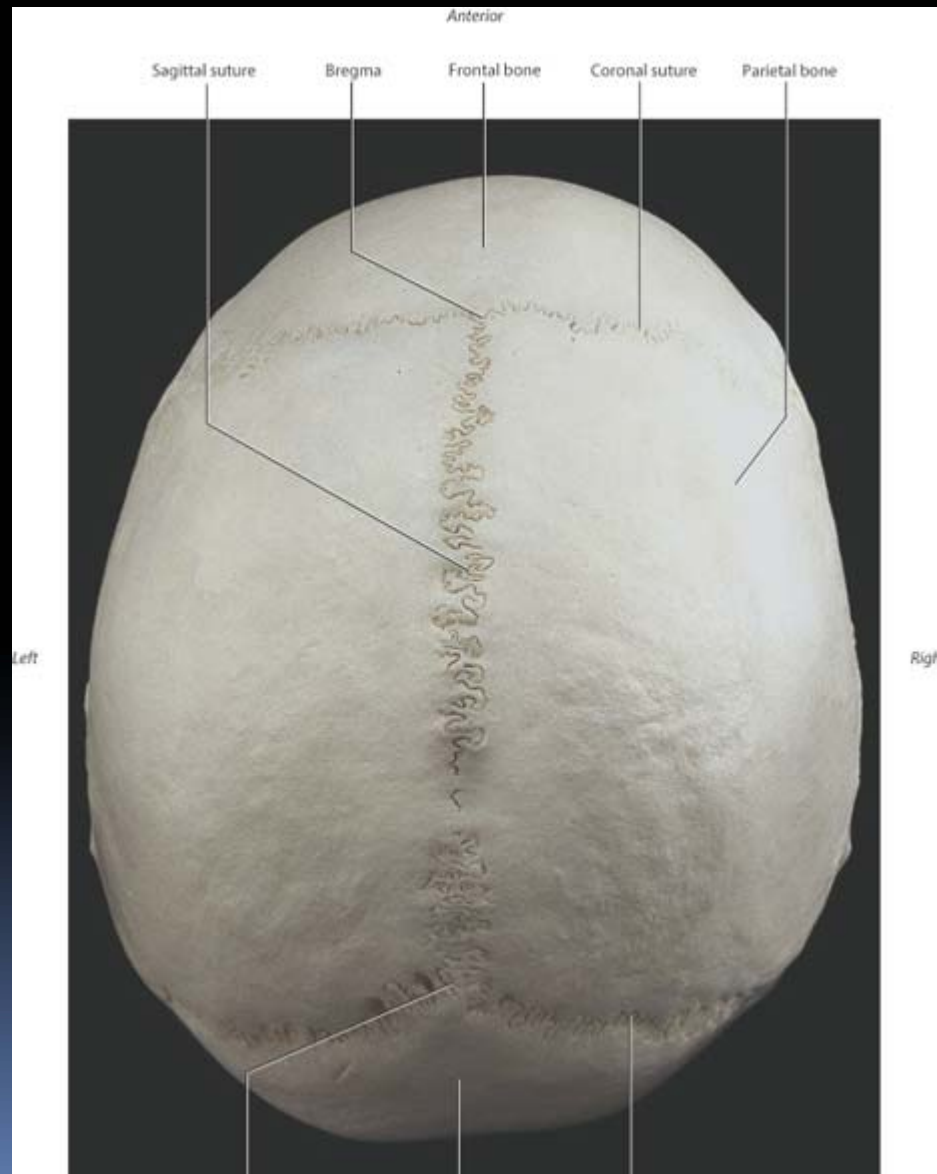
Yoselin Dos Santos.

Cráneo.



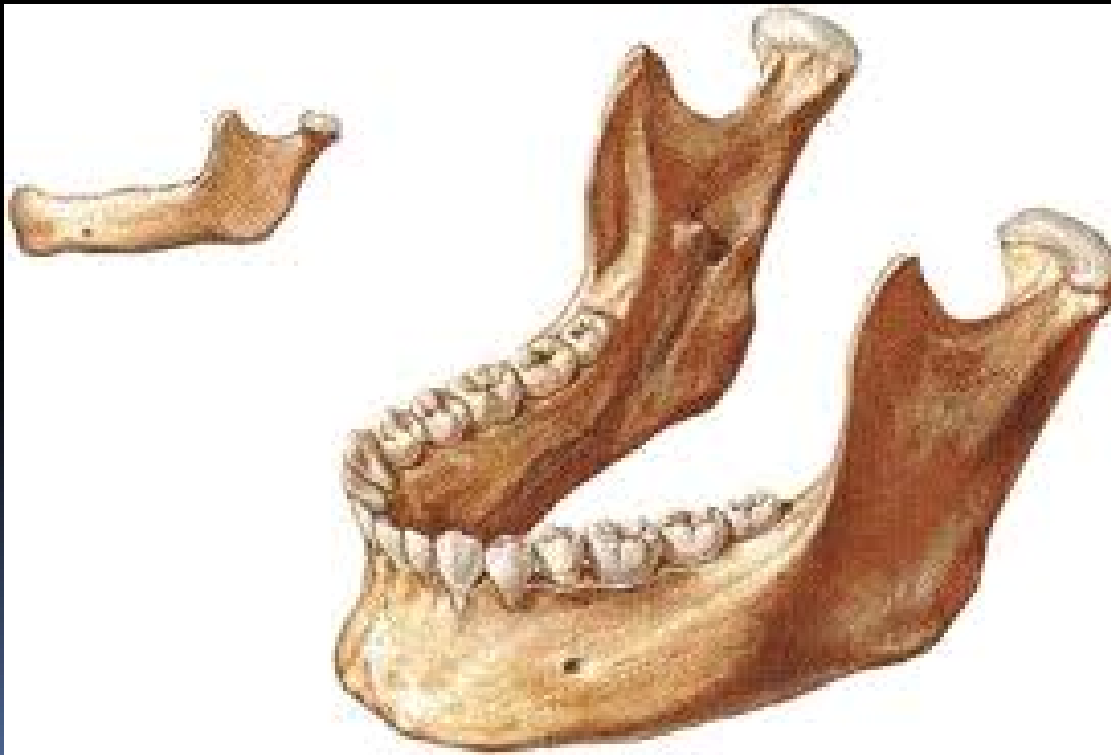

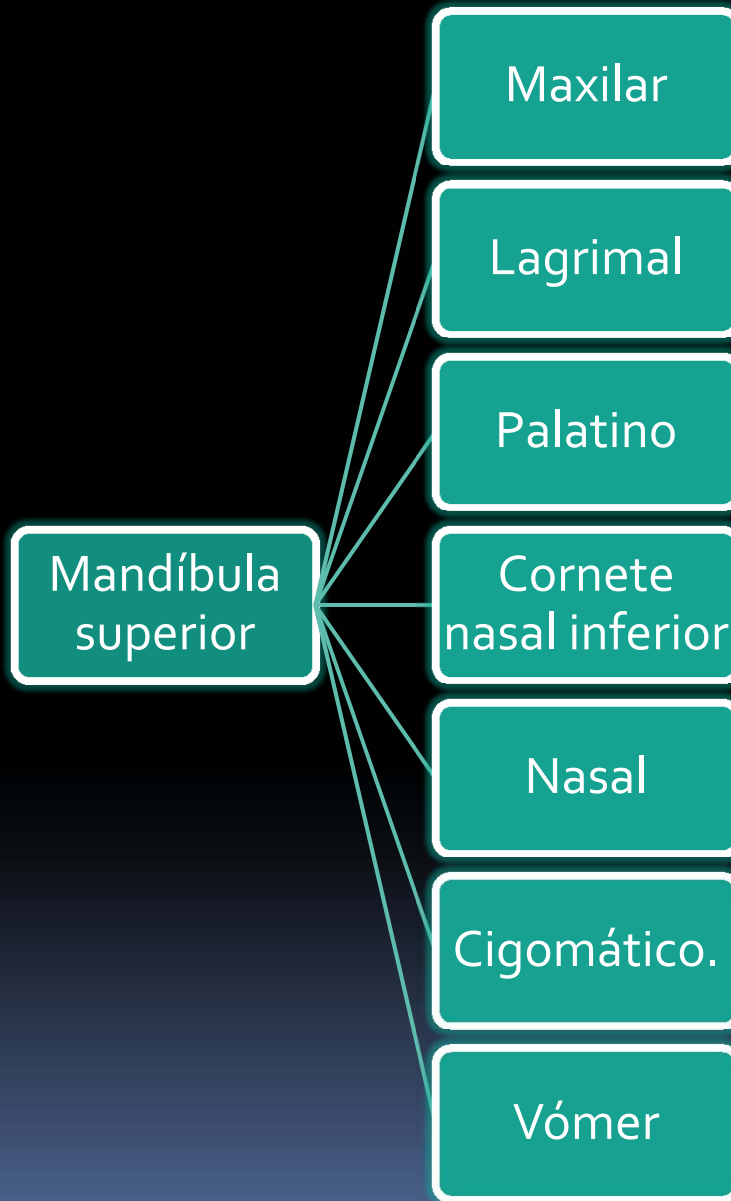
Bóveda (calvaria)

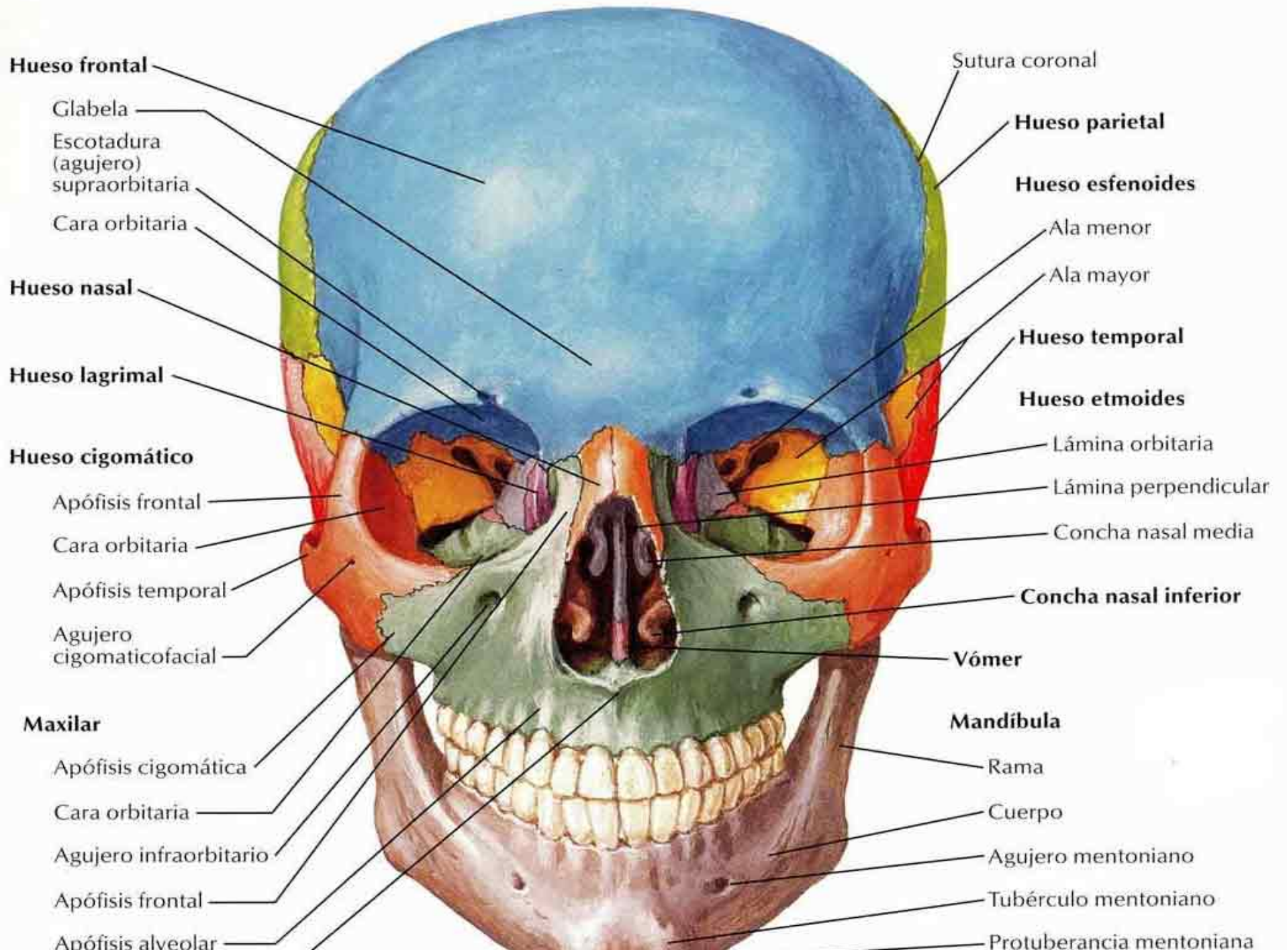


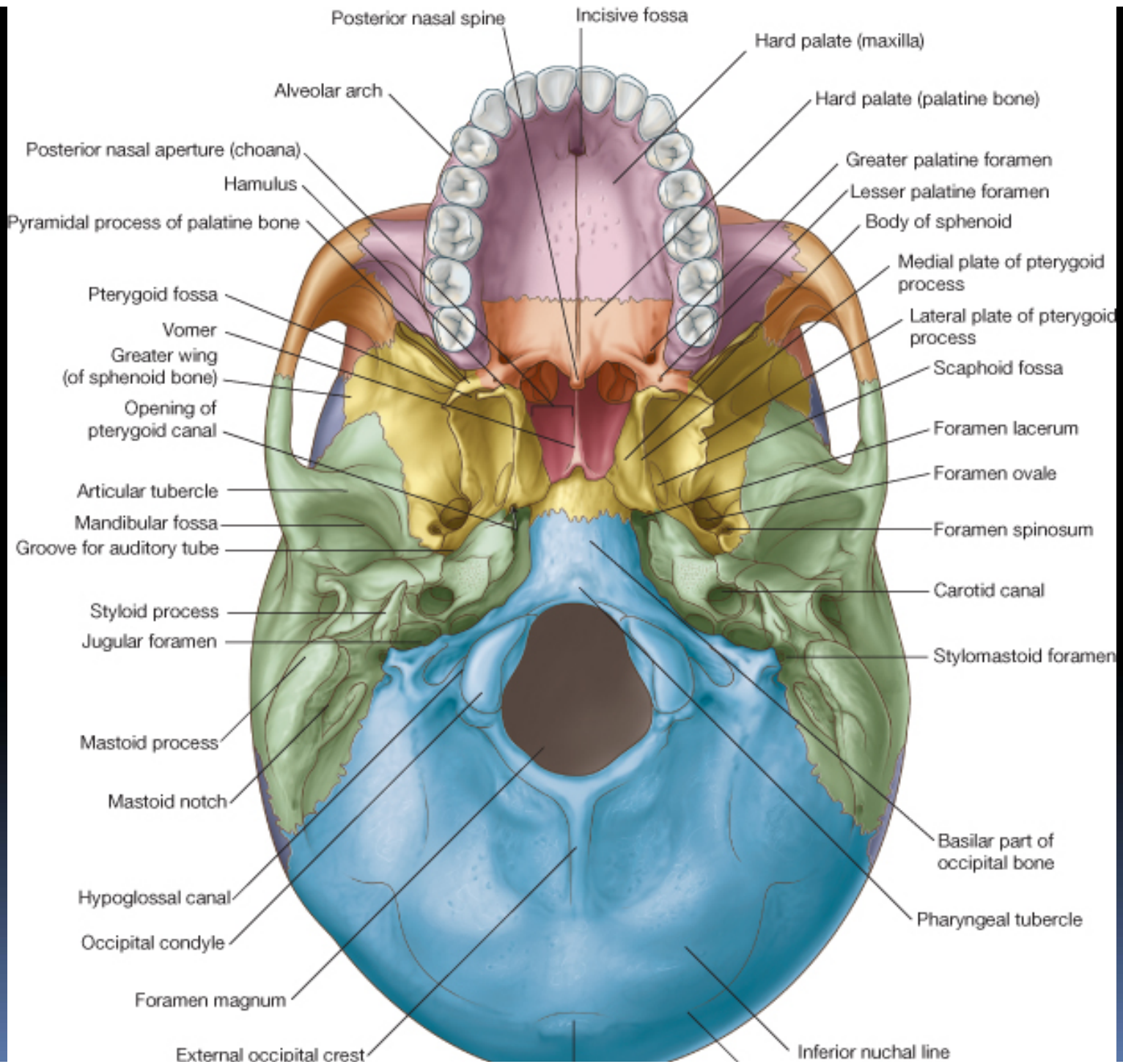
Macizo facial.

- Se divide en 2 partes iguales: Mandíbula inferior y mandíbula superior.

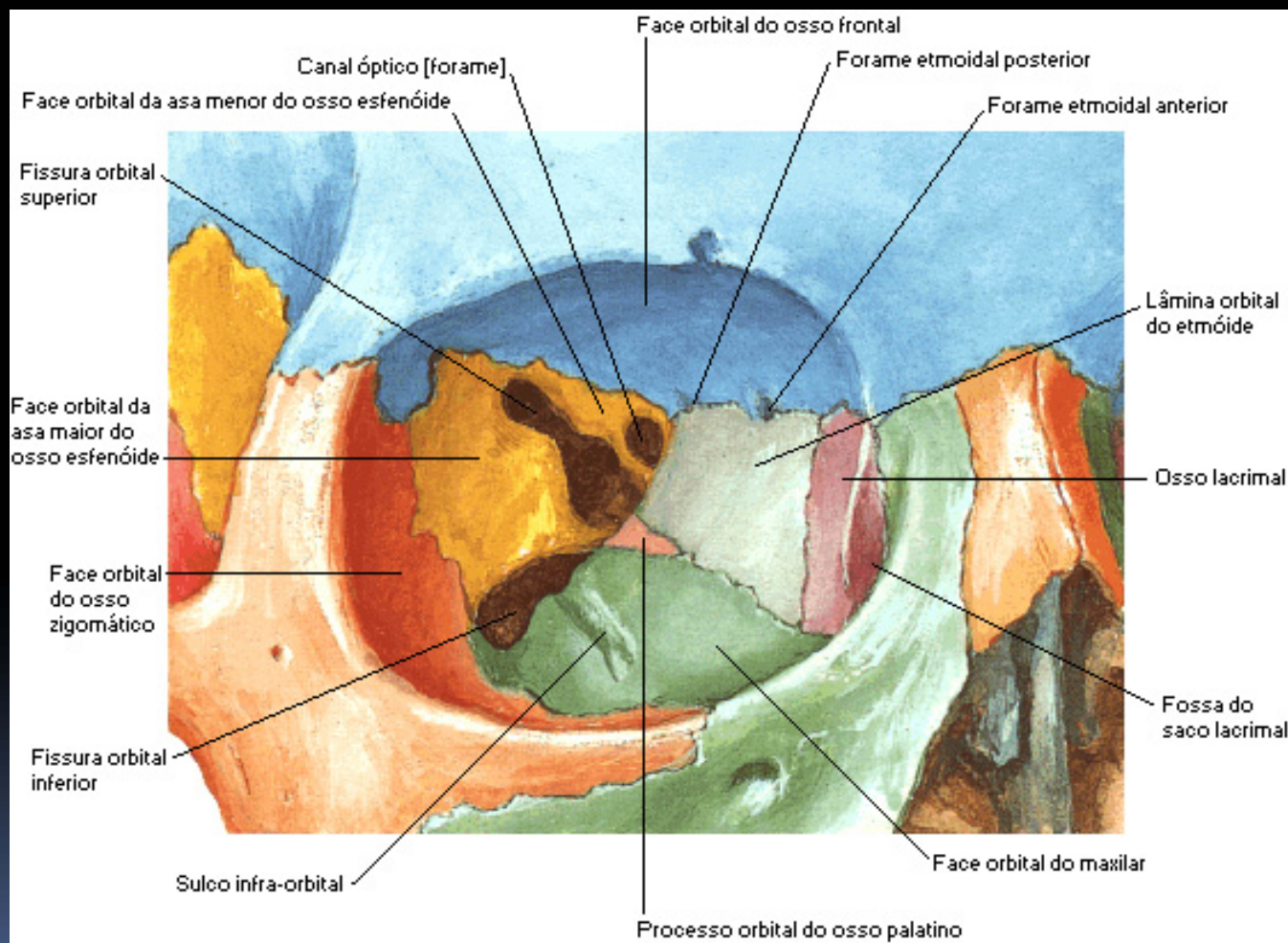








Huesos de la órbita.



- Pared superior o techo:
Ant → Porción orbitaria del hueso frontal
Post → Ala menor del esfenoides.
- Pared inferior o suelo:
Anterior y medial → Maxilar
Anterior y lateral → Hueso cigomático.
Posterior → Apofisis orbitaria del hueso palatino.

- Pared medial:
Apófisis frontal del maxilar.
Hueso lagrimal.
Lámina orbitaria del etmoides.
Cara lateral del cuerpo del esfenoides.
- Pared lateral:
Hueso cigomático
Ala mayor del esfenoides.

Gracias

Yoselin Dos Santos.