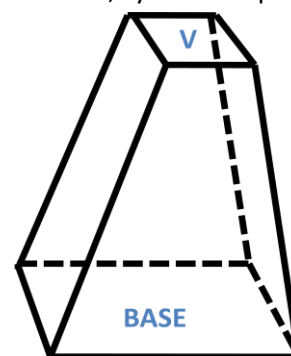


Región Axilar

Para empezar el estudio del miembro superior debemos entender que este está conformado por 6 segmentos que de proximal a distal son: el hombro, el brazo, el codo, el antebrazo, el carpo y la mano. El hombro es la primera región que estudiaremos, este a su vez se divide en 3 regiones que son: la región escapular, la región deltoidea y la región axilar. En este caso nos referiremos a la región axilar.

La región axilar se define como el conjunto de partes blandas que se encuentran entre la pared costal medialmente, el humero y la articulación del hombro lateralmente, y la escápula posteriormente. Tiene forma de pirámide cuadrangular truncada en donde se describen 4 paredes (anterior, posterior, medial y lateral) una base y un vértice. Además dentro de esta pirámide se describe una cavidad denominada fosa axilar.

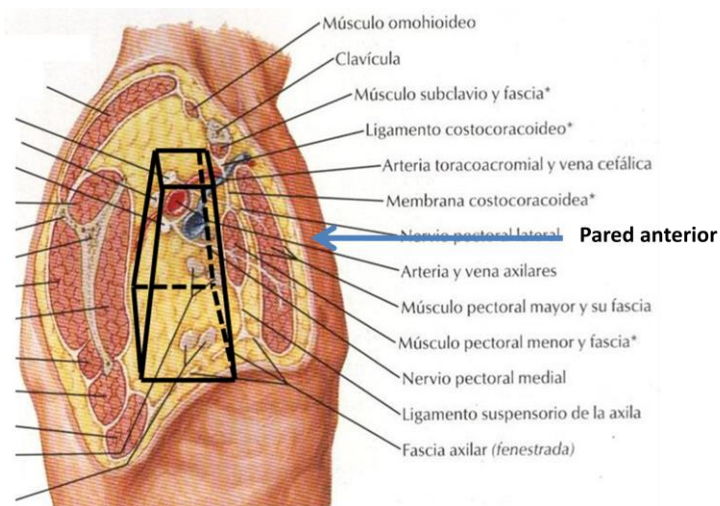


En la región podemos describir un continente y un contenido, el continente está formado por cada una de las paredes de la pirámide truncada así como por el vértice y su base, el contenido está envuelto por el continente en el espacio llamado fosa axilar que se encuentra entre las paredes de la pirámide y contiene grasa, el paquete vasculonervioso de la región y nódulos linfáticos.

Pared anterior

La pared anterior tiene como límites la clavícula superiormente, el borde inferior del pectoral mayor inferiormente, por el triángulo deltopectoral lateralmente y medialmente por una línea que pasa por el límite lateral de la región mamaria.

De la superficie a la profundidad la pared anterior está constituida por piel, panículo adiposo, fascia superficial, tejido celular subcutáneo (donde se encuentran vasos y nervios superficiales), fascia profunda que en esta región se denomina *fascia pectoral* que recubre al músculo pectoral mayor, más profundamente se encuentra un plano musculofascial profundo constituido por el músculo

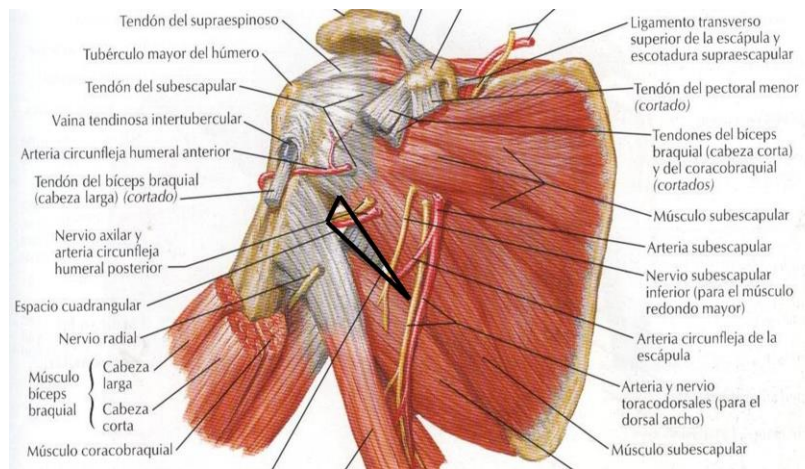


subclavio y el musculo pectoral menor, ambos envueltos en una fascia denominada *fascia clavipectoral*.

Pared posterior

La pared posterior de la región axilar la constituyen 3 músculos que son el subescapular, el redondo mayor (*Teres mayor*) y el dorsal ancho (*latisimus dorsi*). Los músculos redondo mayor y dorsal ancho se hayan separados del musculo subescapular y el redondo menor (*Teres minor*) por un espacio triangular denominado **espacio escapulohumeral**. A su vez este espacio está dividido en dos partes por el musculo tríceps braquial que atraviesa la región, una parte lateral que es cuadrilátera y es el **espacio cuadrangular o humerotricipital** y una parte medial que es triangular y forma el **espacio triangular u omotricipital**.

El espacio cuadrangular tiene como límites el músculo subescapular y redondo menor superiormente, el musculo redondo mayor y dorsal ancho inferiormente, lateralmente el humero y medialmente la cabeza larga del tríceps braquial. Este espacio está atravesado por los vasos circunflejos humerales posteriores y el nervio axilar.



El espacio triangular está limitado por la cabeza larga del tríceps braquial lateralmente, superiormente por el musculo subescapular y el redondo menor e inferiormente por el músculo redondo mayor y dorsal ancho. La arteria circunfleja de la escapula atraviesa este espacio.

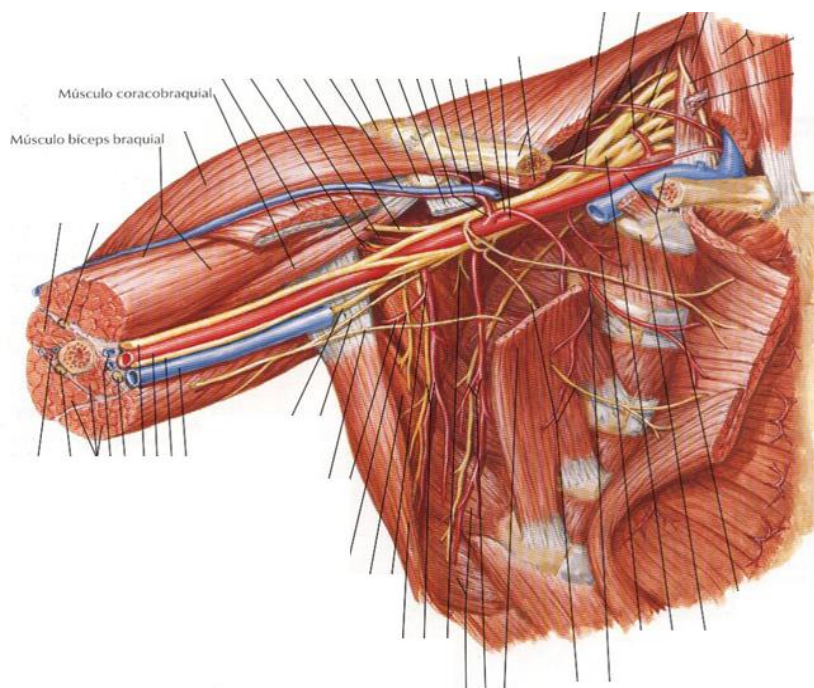
Por último también existe un espacio denominado **espacio axilar inferior (espacio de Avelino-Gutiérrez)** cuyos límites son: superiormente el músculo dorsal ancho y el redondo mayor, medialmente la cabeza larga del tríceps braquial y lateralmente el húmero; el espacio está atravesado por el nervio radial y los vasos braquiales profundos.

Pared medial

Está conformada por la pared costal recubierta por el músculo serrato anterior.

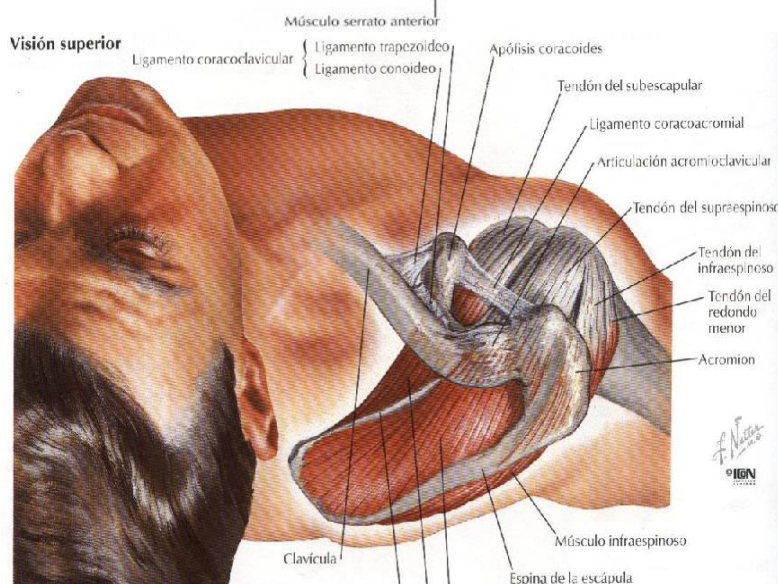
Pared lateral

Está conformada por el músculo bíceps braquial y el músculo coracobraquial.



Vértice

Tiene como límites anteriormente la clavícula y el músculo subclavio, posterior y lateralmente el borde superior de la escapula y la apófisis coracoides, medialmente la primera costilla y la primera digitación del músculo serrato anterior. Este espacio da paso al paquete vasculonervioso de la región axilar.



Base

Es el llamado el “huevo de la axila” y está constituida de superficie a profundidad por piel, tejido celular subcutáneo, fascia axilar (hoja superficial), fascia axilar (hoja profunda).

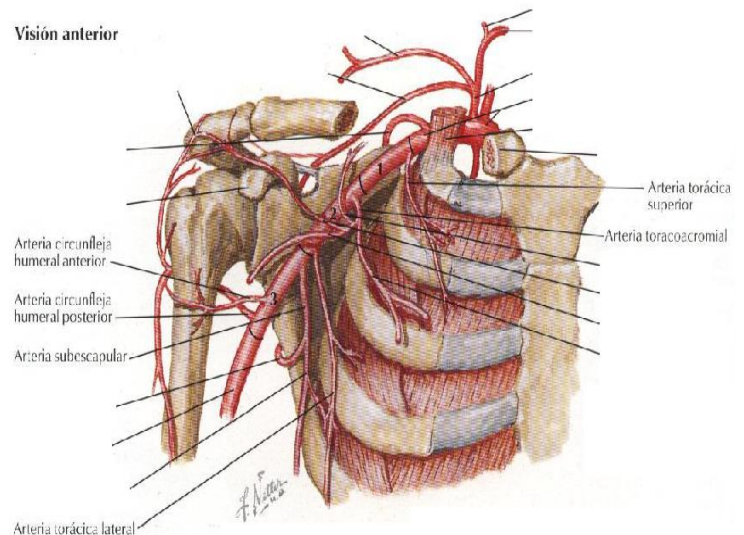
Fosa axilar

Es el espacio comprendido entre las paredes de la pirámide y es aquí donde se encuentra ubicado el contenido de esta región que es: grasa, el paquete vasculonervioso que está constituido por la arteria y vena axilar, plexo braquial y sus ramos terminales, además los ganglios linfáticos profundos. El paquete vasculonervioso penetra por el vértice de la pirámide para llegar a la fosa axilar y emerge por su base.

Irrigación

La arteria axilar rama de la arteria subclavia, da seis ramas colaterales en la región: *ramas anteriores* son las torácica superior y toracoacromial; *rama posterior* que es la arteria subescapular; *ramas laterales* que son las arterias circunfleja humeral anterior y posterior; rama medial que es la arteria torácica lateral.

El drenaje venoso esta dado por la vena axilar que recibe ramas colaterales satélites de las ramas de la arteria axilar.



Plexo Braquial

El plexo braquial se forma por la unión de los ramos anteriores de los cuatro últimos nervios cervicales y el primer nervio torácico.

El quinto nervio cervical se une con una comunicación del cuarto y una del sexto nervio para formar el tronco superior, el séptimo nervio cervical forma por sí solo el tronco medio y el octavo nervio cervical junto al primer nervio torácico forman el tronco inferior. A su vez cada uno de estos troncos se divide en una división anterior y otra posterior, las 3 divisiones posteriores se unen para formar el *fascículo posterior*, las divisiones anteriores del tronco superior y medio se unen para formar el *fascículo lateral* y la división anterior del tronco inferior forma por sí sola el *fascículo medial*.

El fascículo posterior da origen a las 2 ramas terminales que son el nervio radial y el axilar, el fascículo lateral da origen al nervio musculocutáneo y a la raíz lateral del nervio mediano, el fascículo medial da origen a el nervio ulnar y a la raíz medial del nervio mediano que se une con la raíz lateral para formar dicho nervio, además este fascículo medial da origen a 2 ramas terminales sensitivas puras que son el nervio cutáneo braquial medial y el cutáneo antebraquial medial.

