

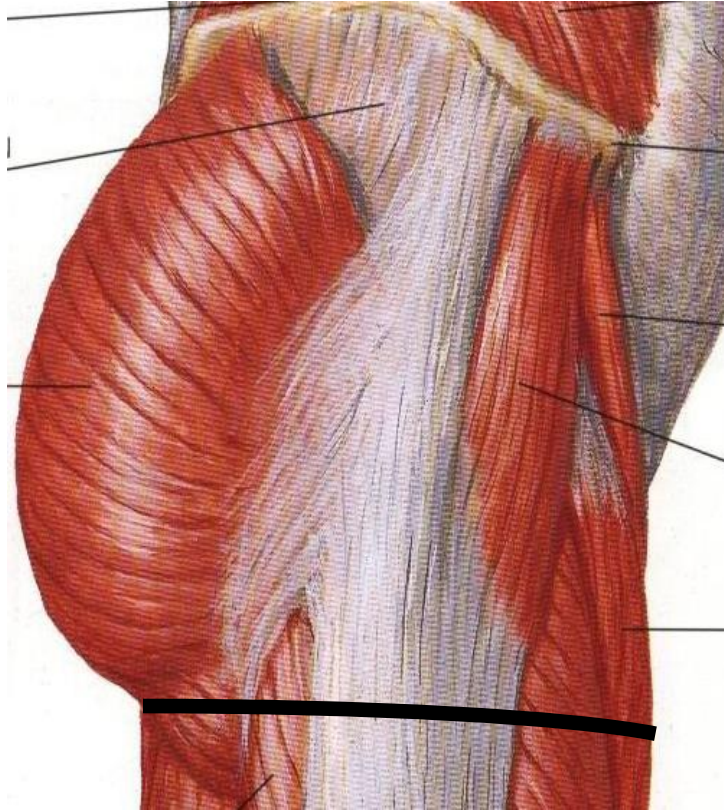
# Región Femoral Posterior

Juan Miguel Briceño Sanz

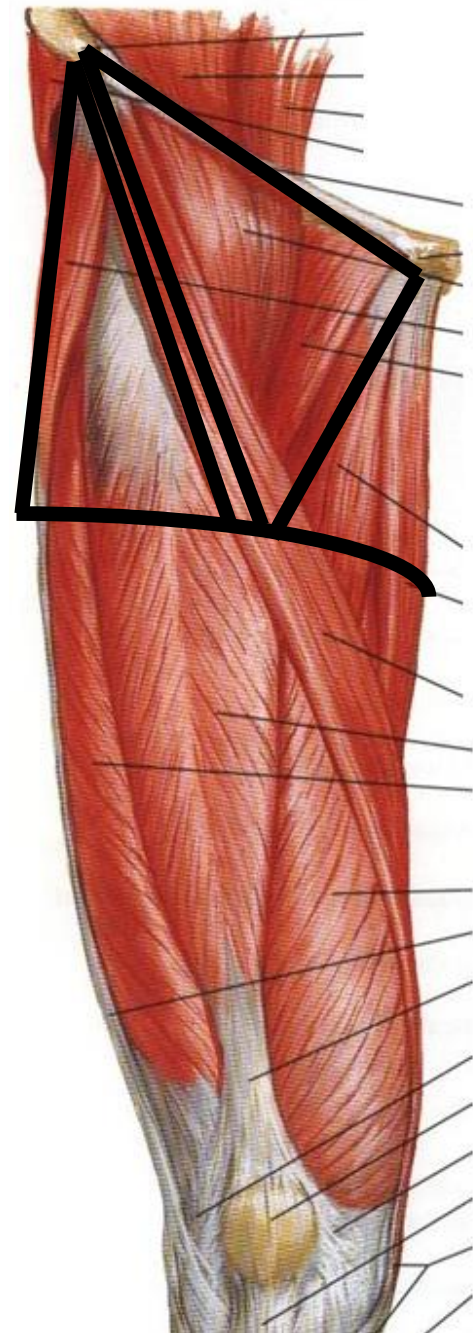
# Región Femoral posterior

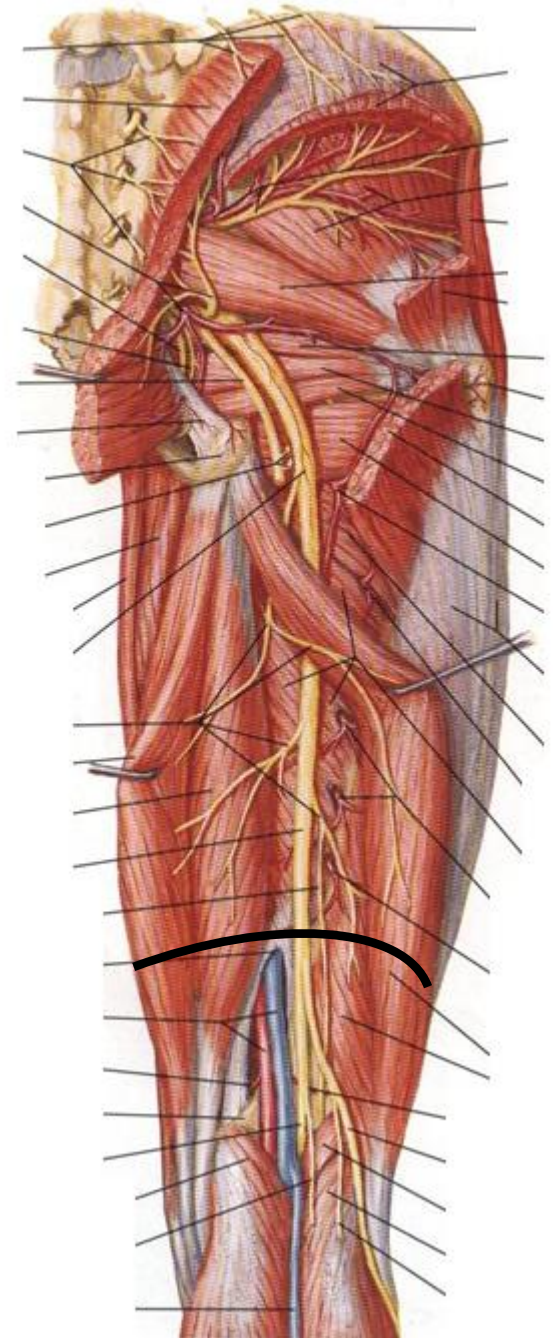
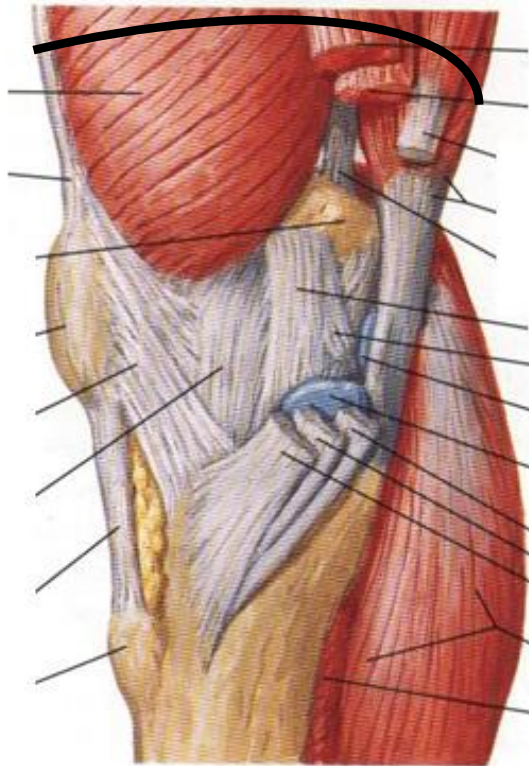
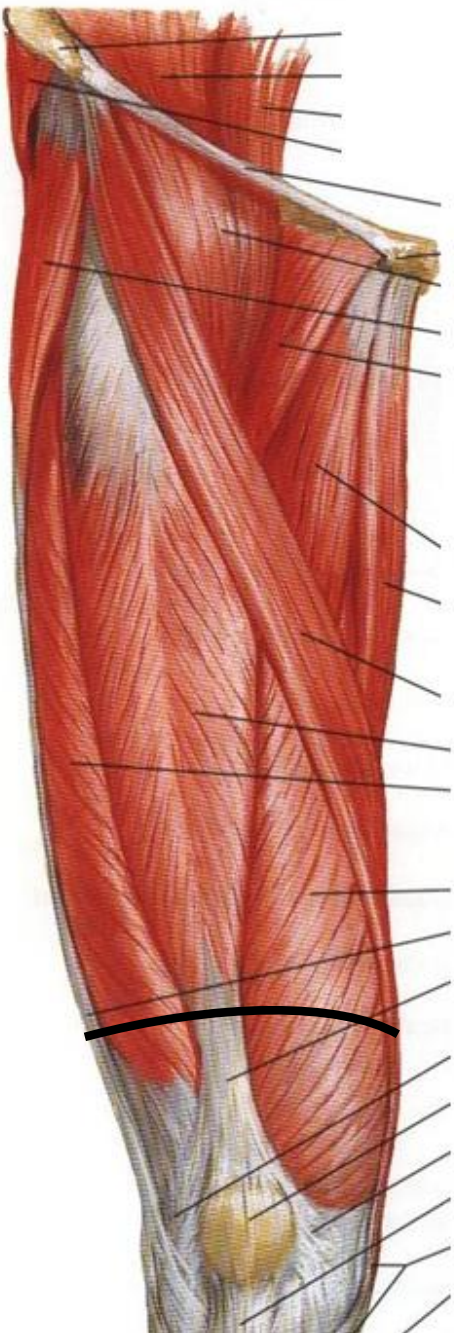
- Límites y constitución de la región
- Planos superficiales
  - Panículo adiposo
  - Vasos y nervios superficiales
  - Tejido celular subcutáneo
- Fascia Lata
- Planos profundos
  - Primer plano muscular
  - Segundo plano muscular
- Vasos y nervios

# Límites

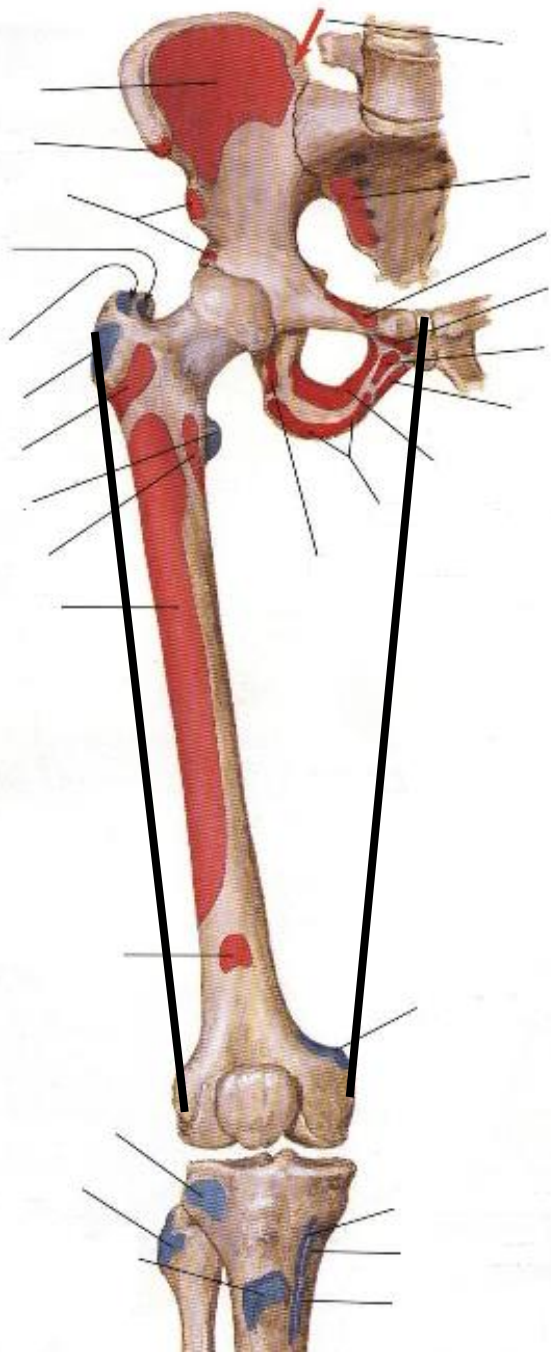


✓ Límite superior

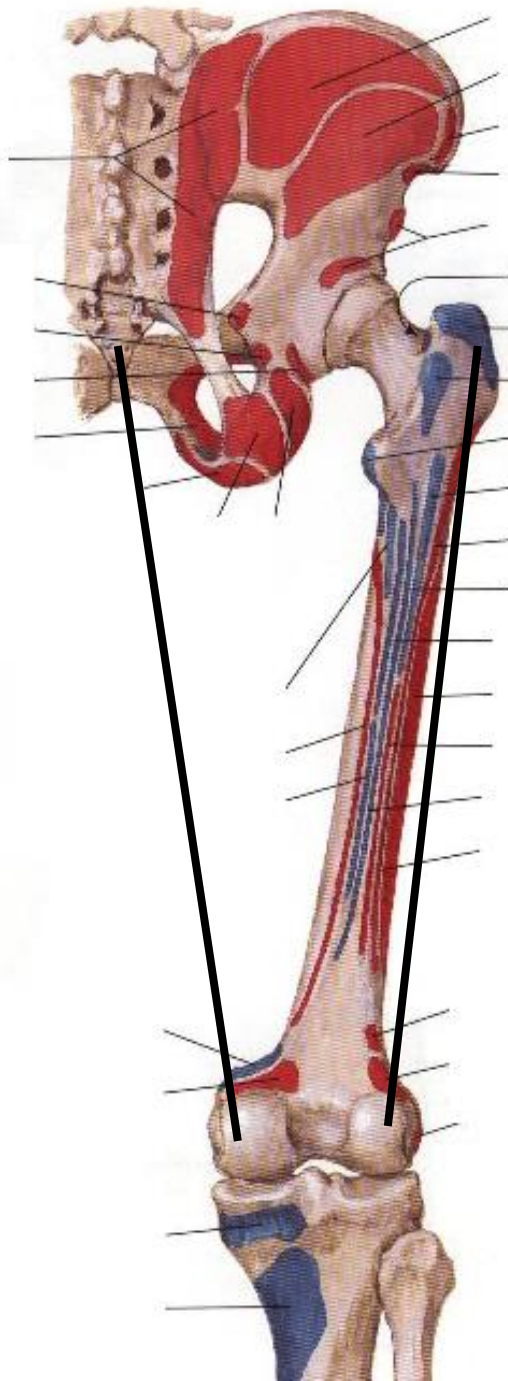




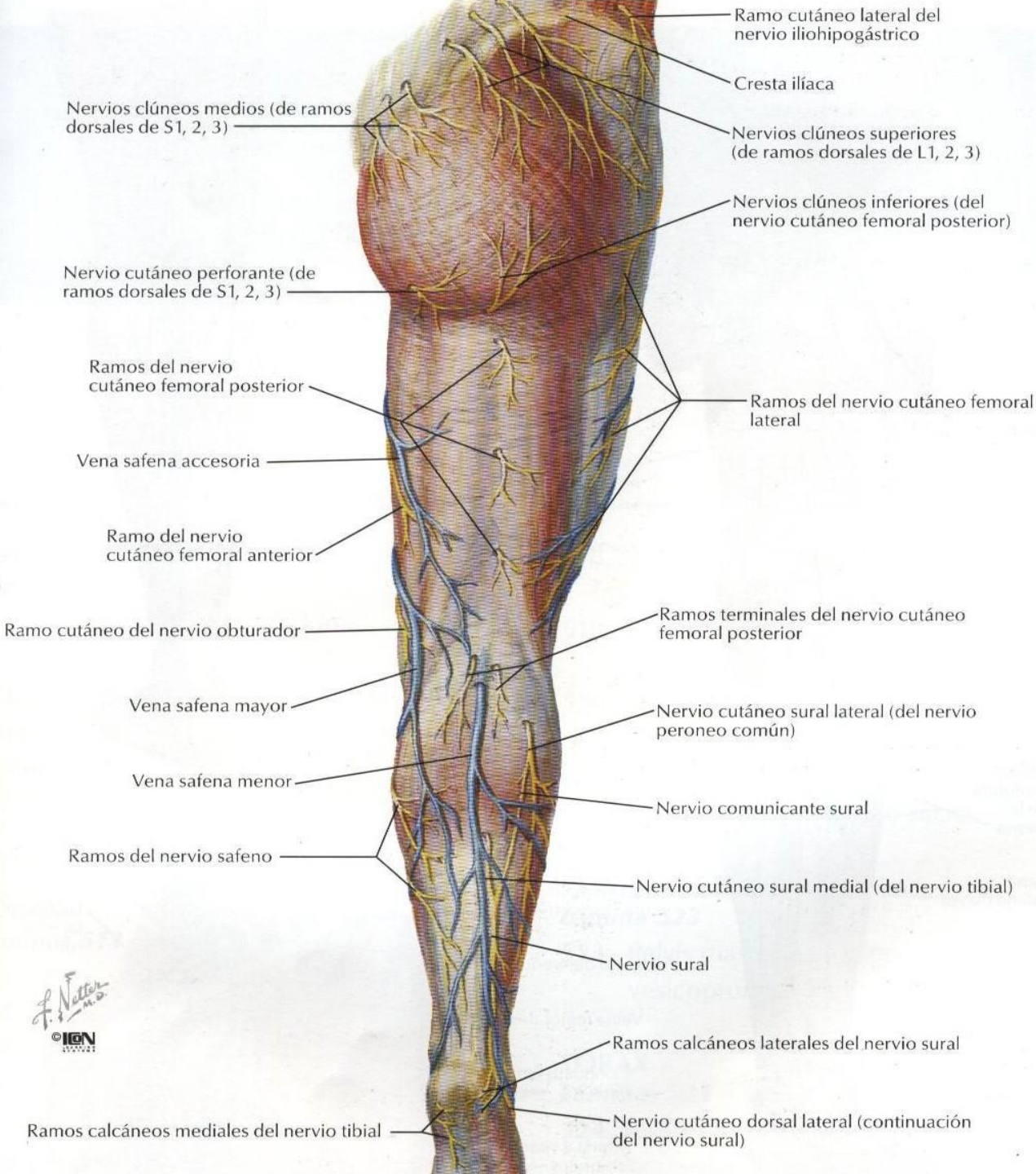
✓ Límite inferior



✓ Límites laterales



# Planos superficiales



- Nervios superficiales
- Venas superficiales





# Planos musculares

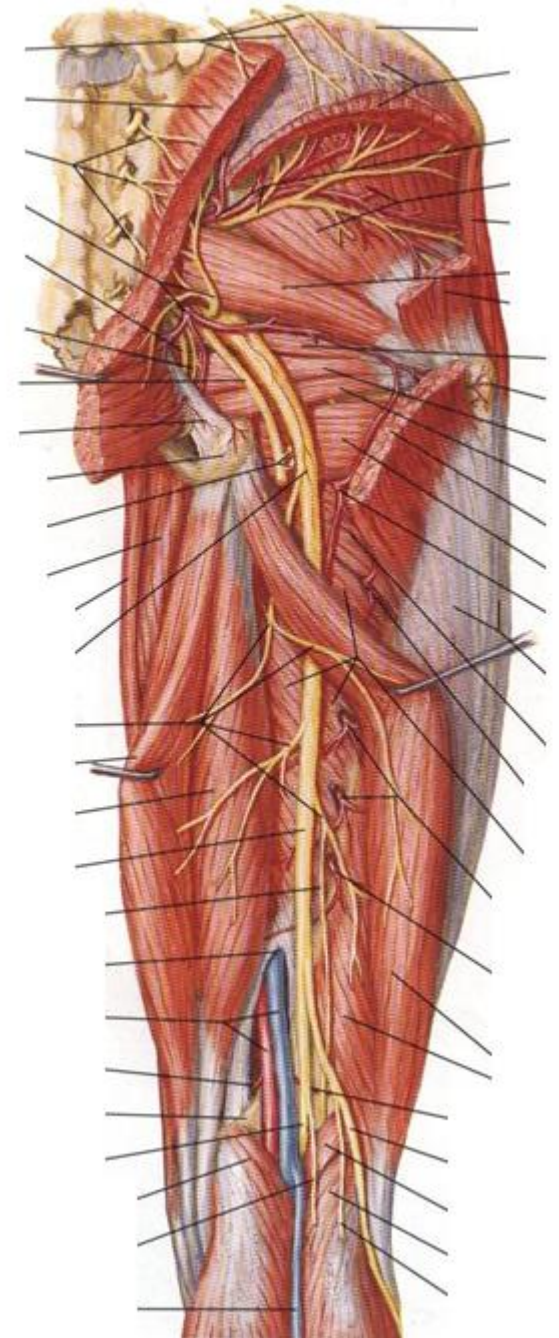
## Planos musculares

Superficial

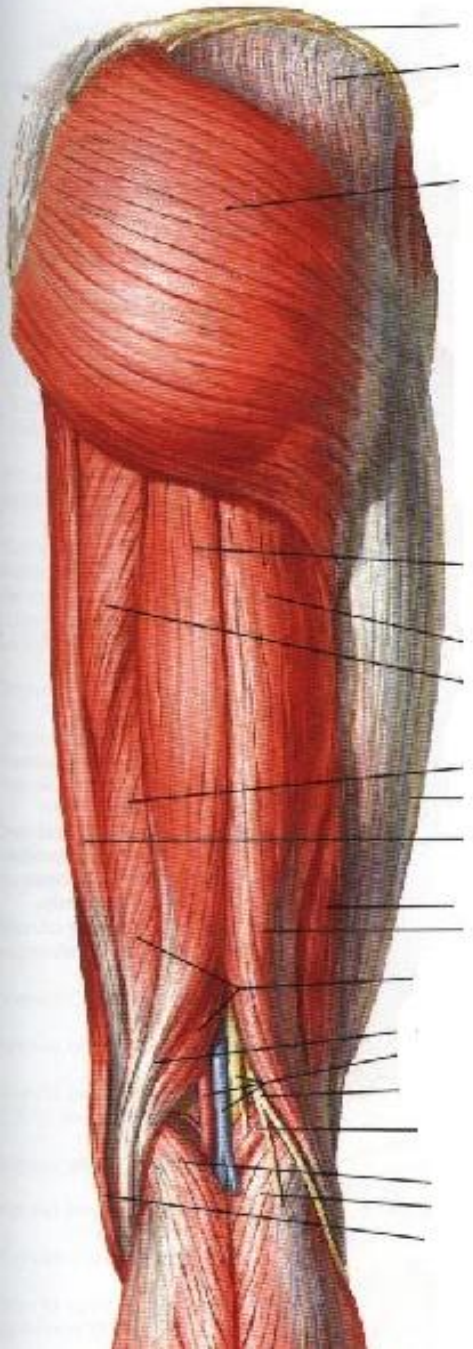
1. Semitendinoso
2. Cabeza larga del M. Bíceps femoral

Profundos

1. Semimembranoso
2. Cabeza corta del M. Bíceps femoral



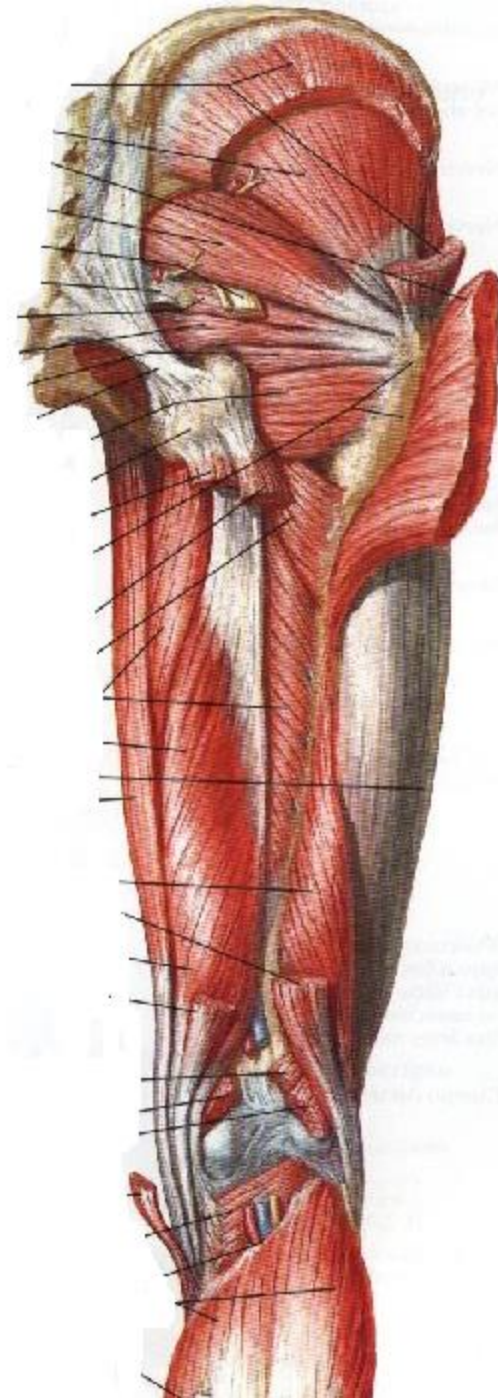
# Plano muscular superficial



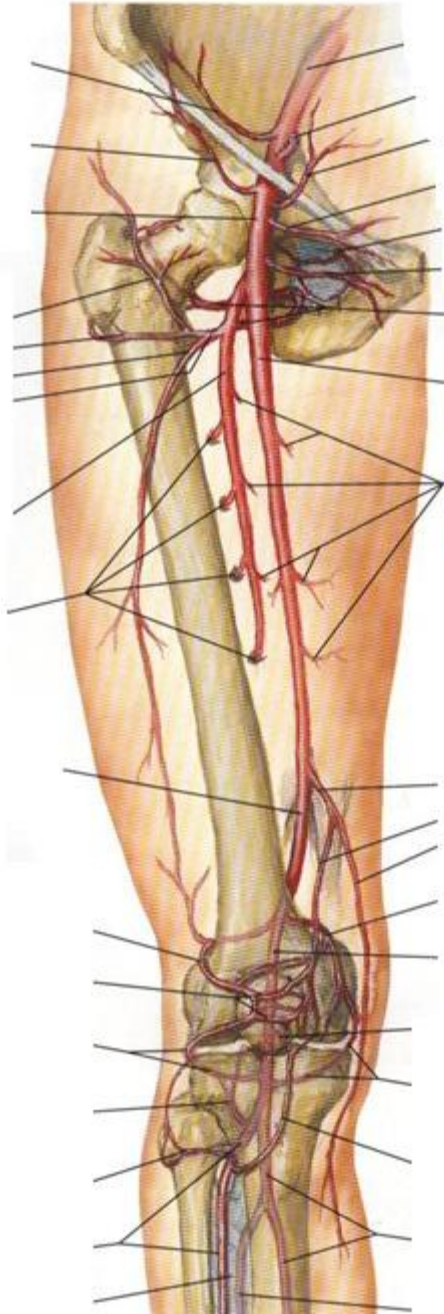
- M. Semitendinoso
- Cabeza larga M. Bíceps Femoral

# Plano muscular profundo

- M. Semimembranoso
- Cabeza corta del M. Bíceps femoral.



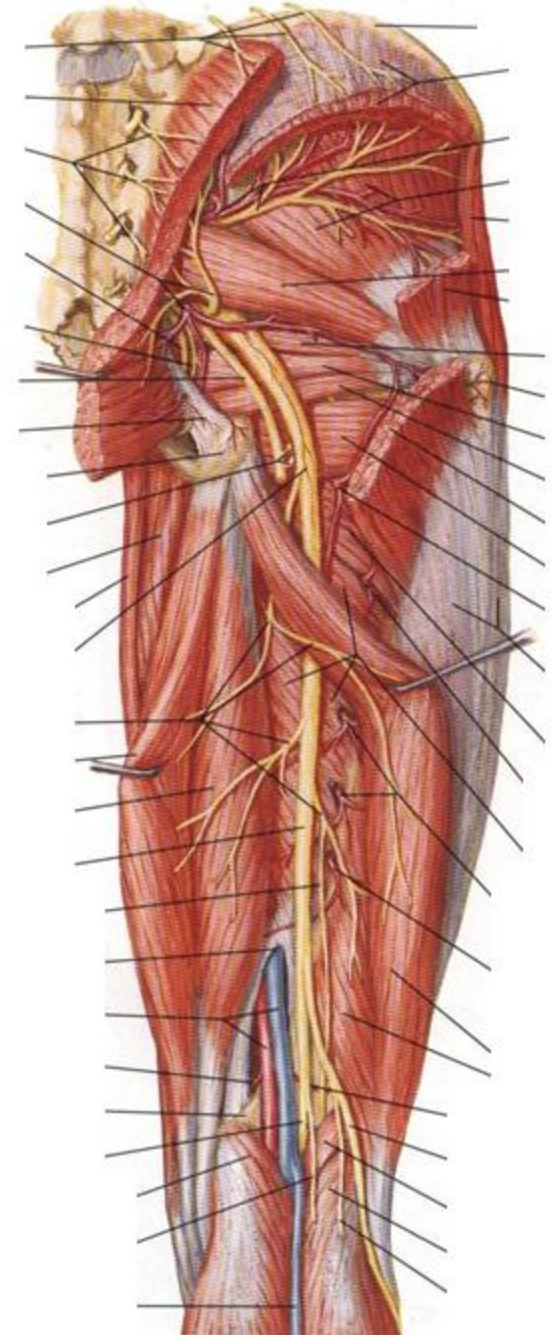
# Irrigación

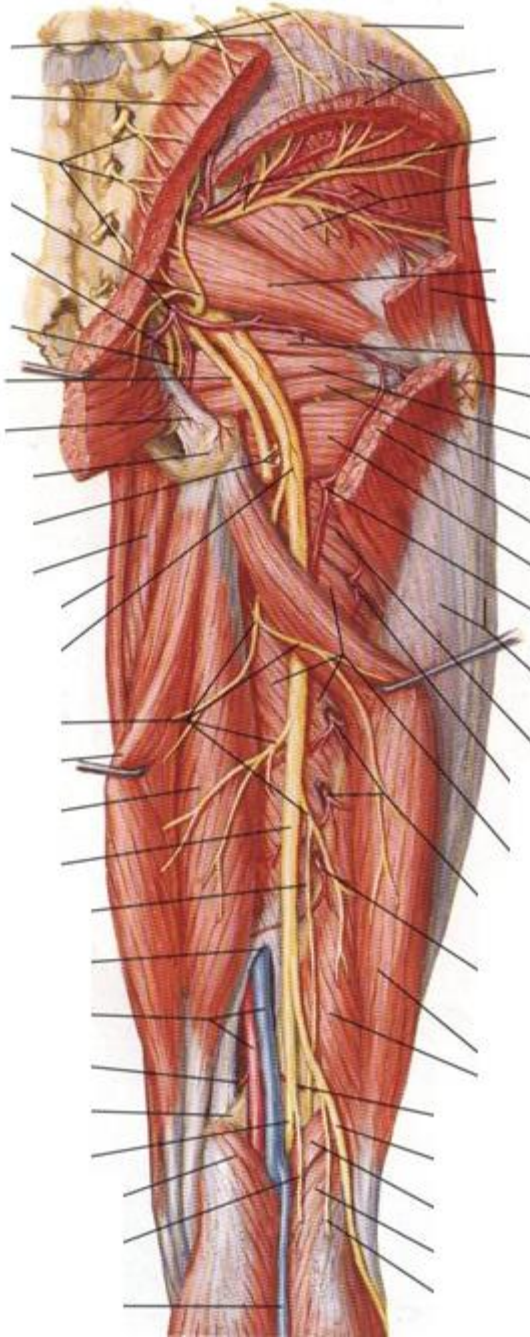


- A. Femoral profunda
- A. Circunfleja femoral medial
- A. Glútea inferior

# Irrigación

- A. Femoral profunda
- A. Circunfleja femoral medial
- A. Glútea inferior





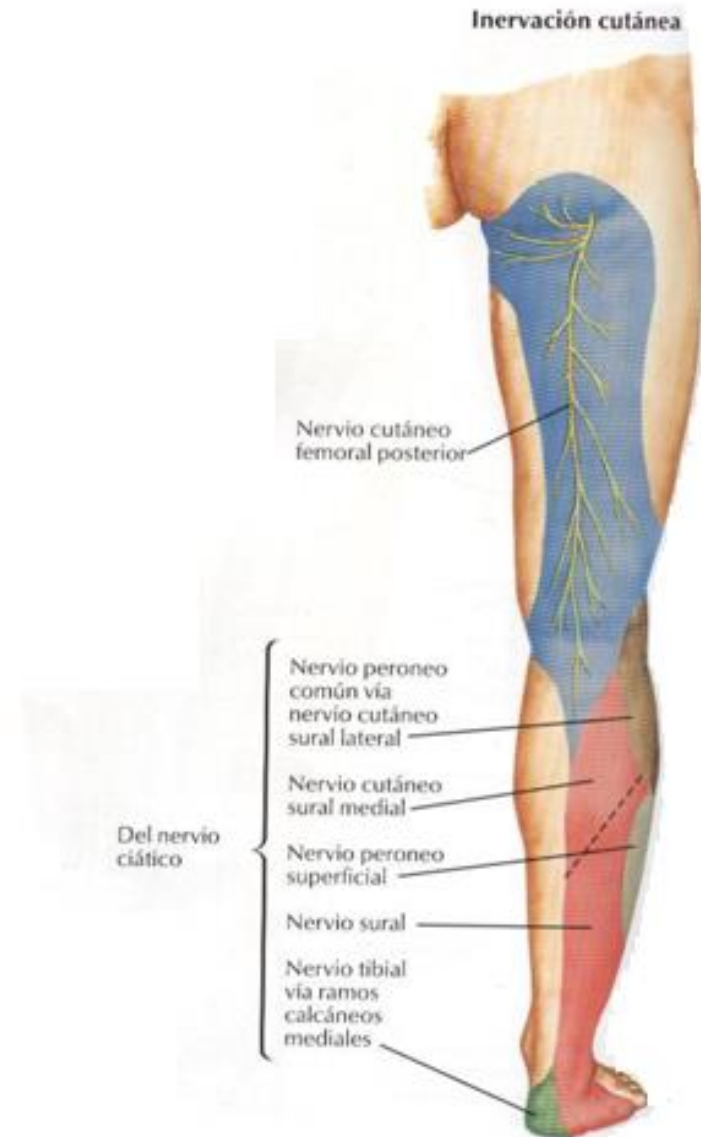
# Inervación

- **Motora:** Nervio ciático (isquiático)
- **Sensitiva:**
  - Nervio cutáneo femoral posterior
  - Ramos cutáneo del nervio obturador
  - Nervio cutáneo femoral lateral
  - Ramos del nervio cutáneo anterior medial



# Inervación

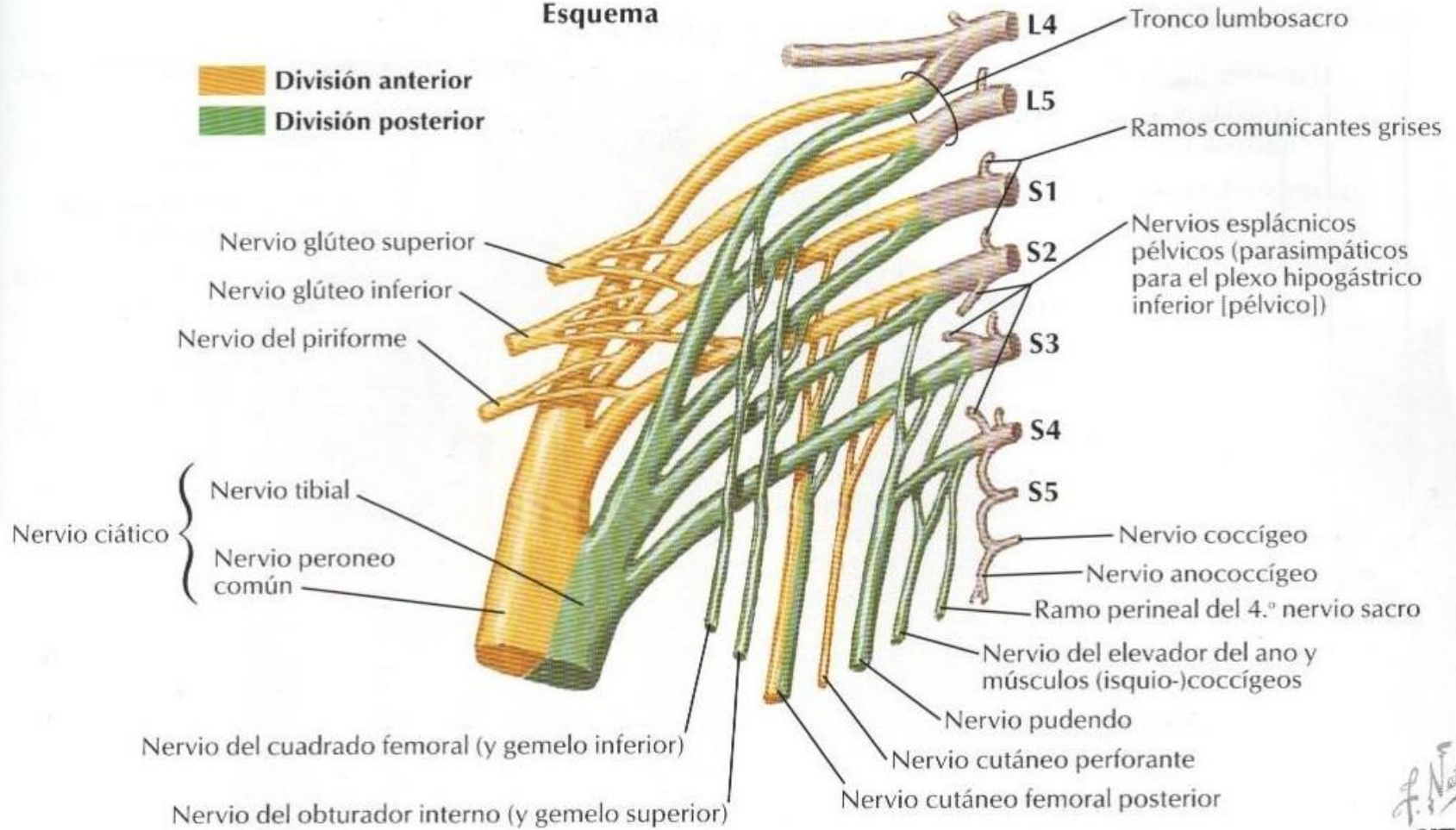
## Inervación Sensitiva

- ✓ Nervio cutáneo femoral posterior
- ✓ Nervio cutáneo femoral lateral
- ✓ Ramos del nervio cutáneo anterior medial
- ✓ Ramos cutáneos del nervio obturador



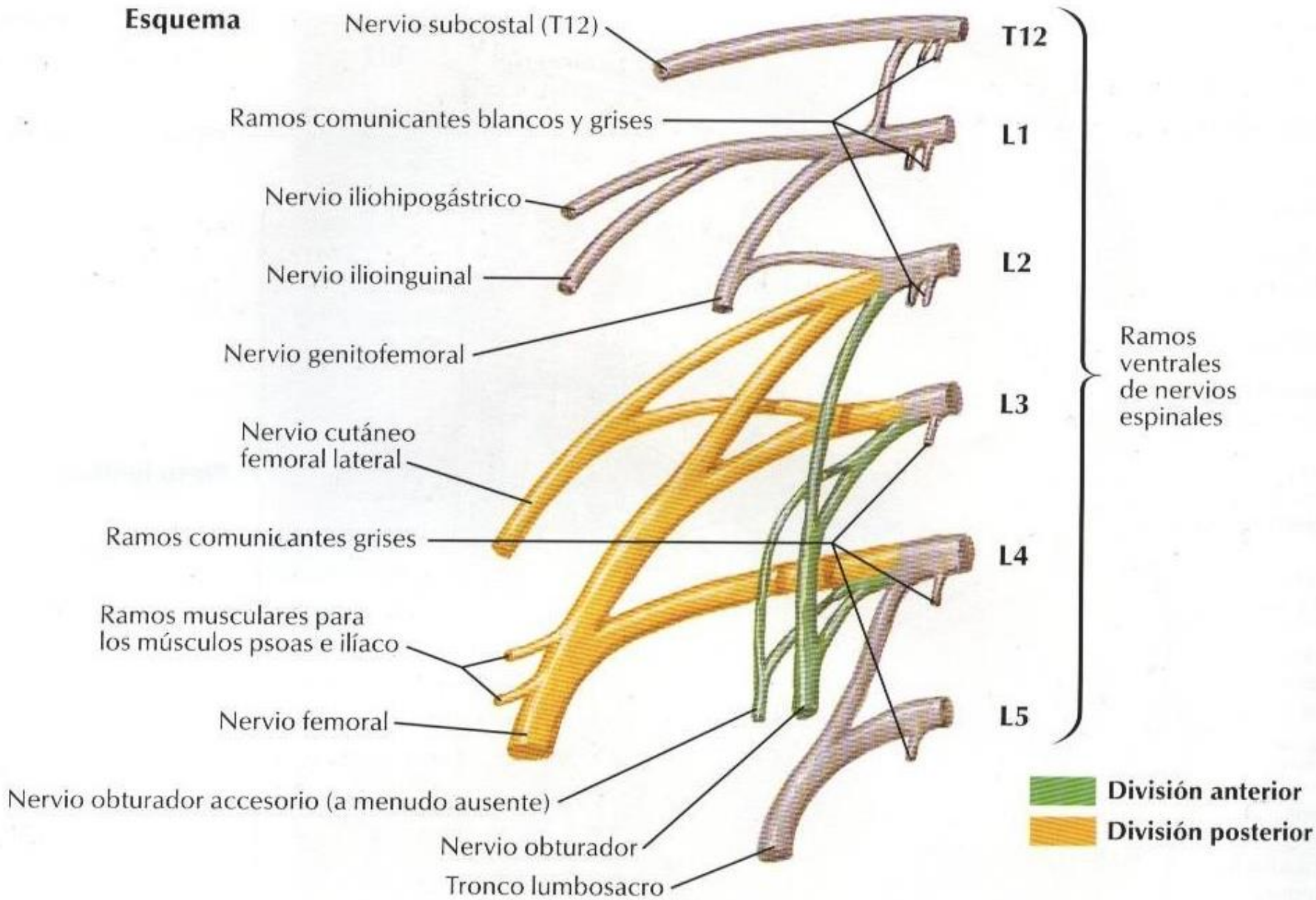
# Esquema

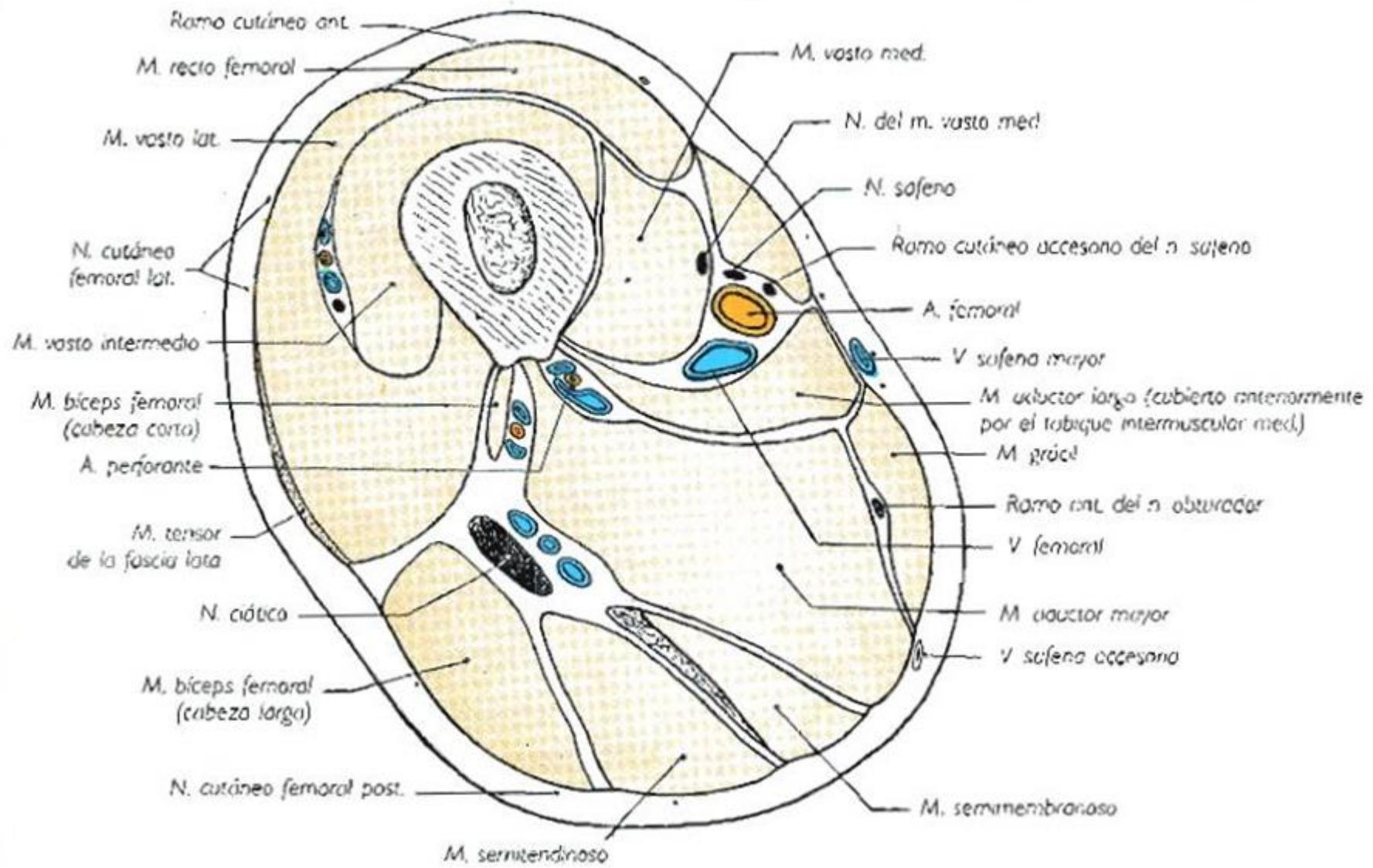
-  División anterior
-  División posterior

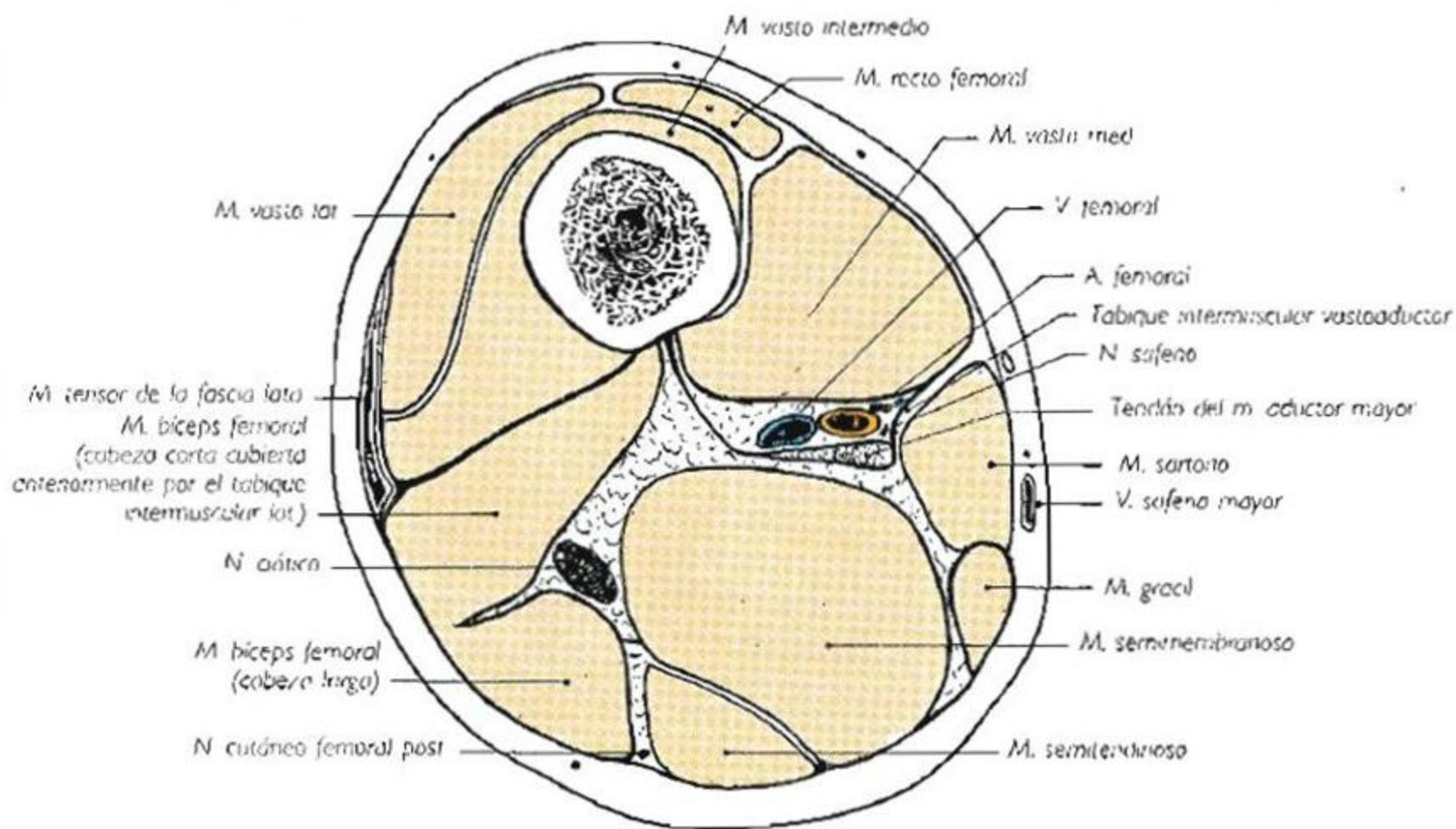




**Esquema**







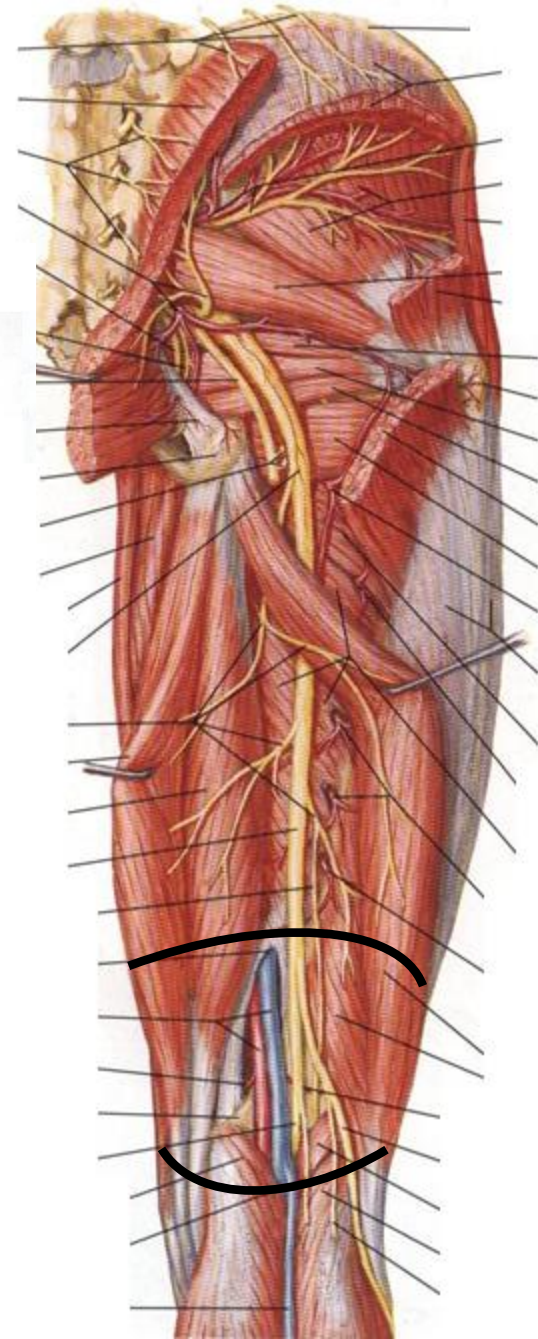
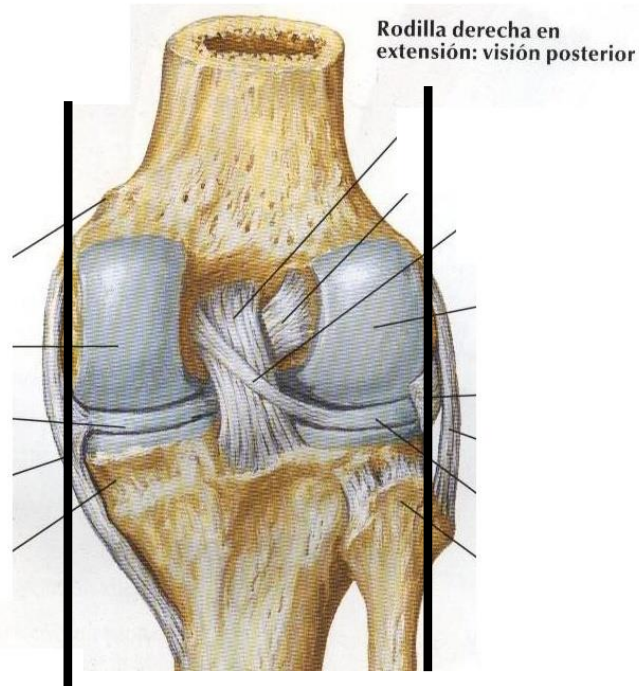
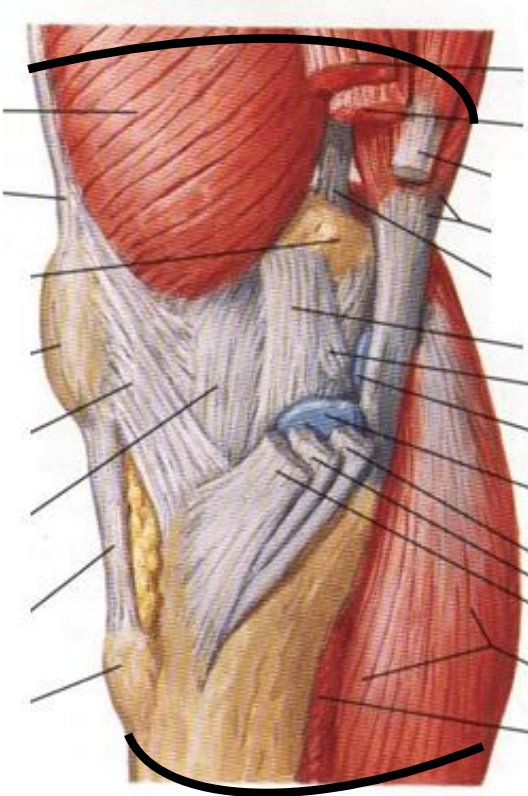


# Región Poplítea

# Región Poplítea

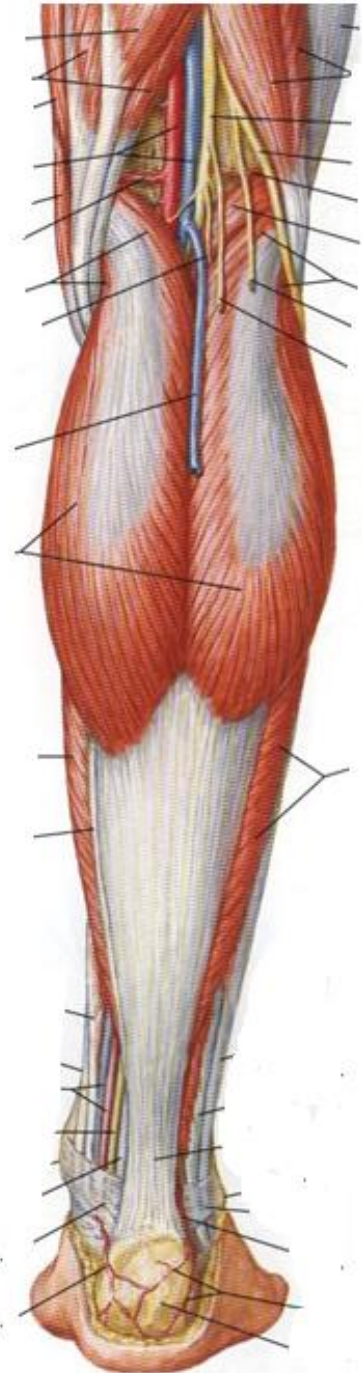
- Límites y constitución de la región
- Planos Superficiales
  - Panículo adiposo
  - Fascia superficial
  - Tejido celular subcutáneo
- Planos Profundos
  - Fascia profunda
  - Fosa Poplítea (Rombo Poplíteo): paredes y contenido

# Límites



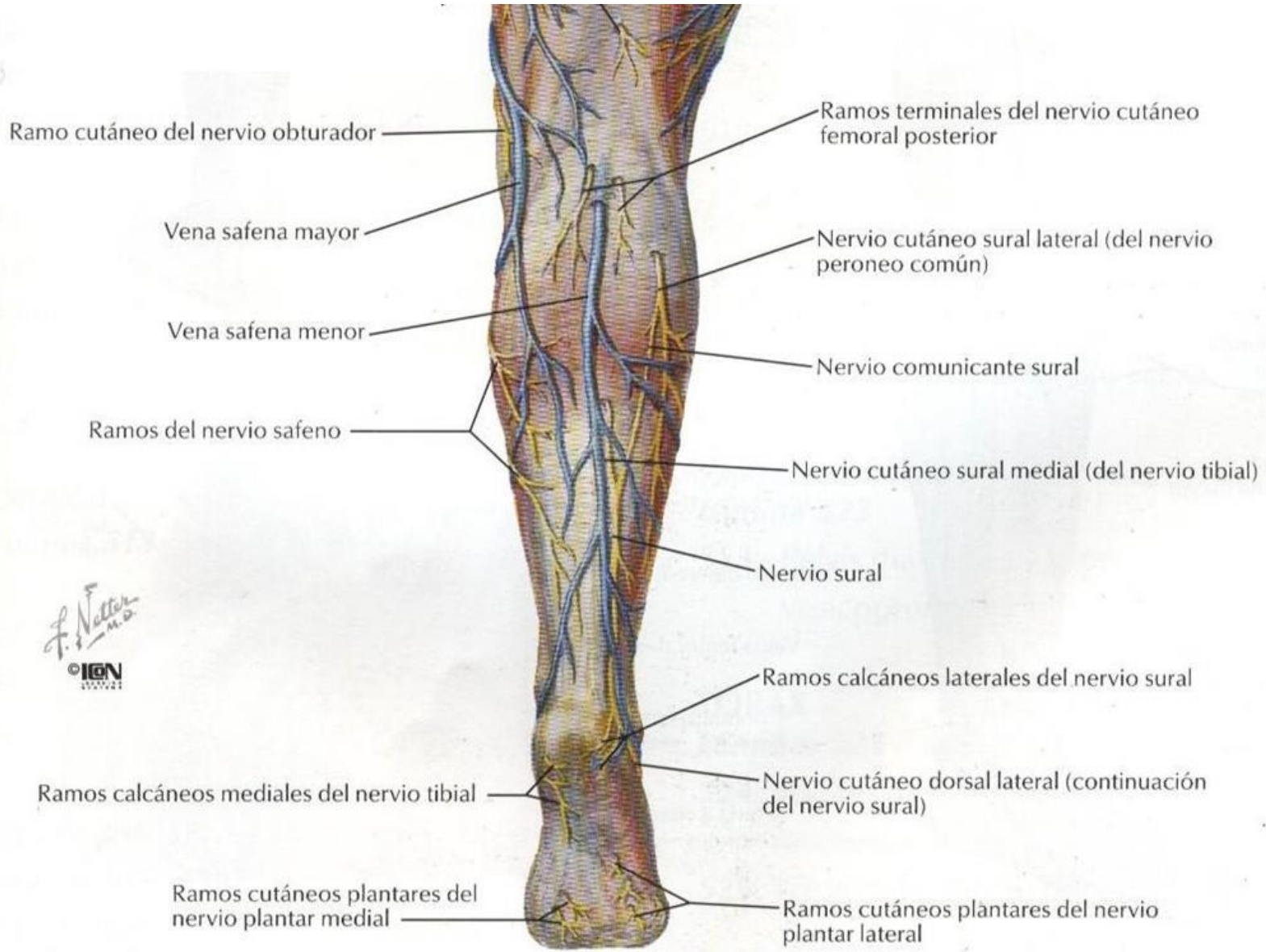
# Región Poplíteá

- Plano Superficial
- Plano Profundo
- Fosa Poplíteá





# Planos superficiales



**Planos  
Profundos**



**Paredes**

**Contenido**

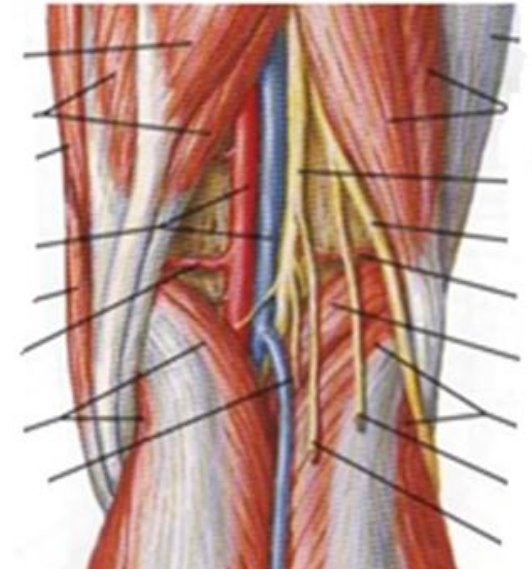
**Músculos:  
sartorio, grácil,  
semitendinoso y  
semimembranoso**

**Cabeza larga y  
corta del  
músculo bíceps  
femoral**


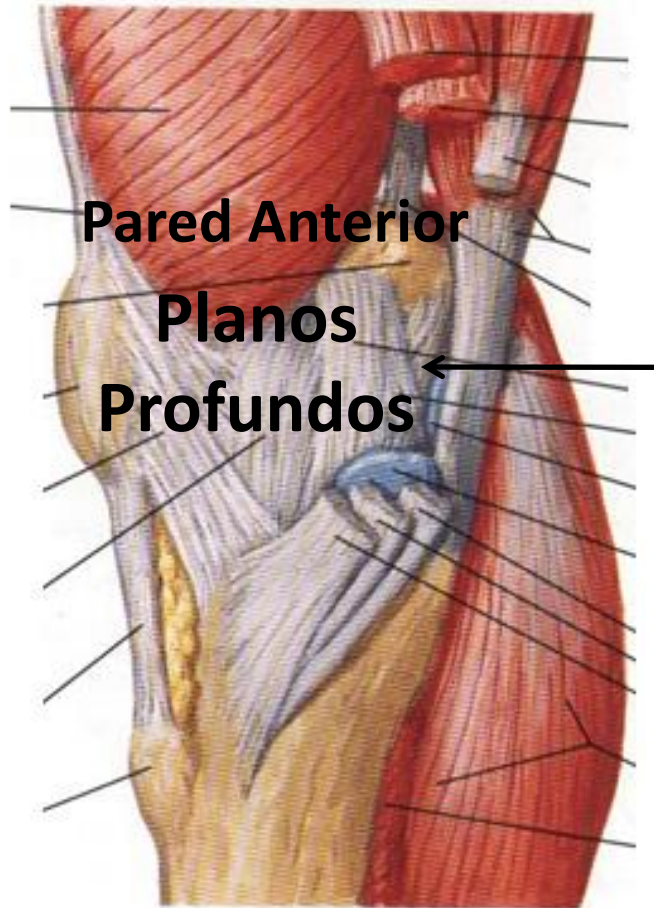
**Rombo Poplíteo**

**Cabeza medial del  
músculo  
gastrocnemio**

**Cabeza lateral del  
músculo  
gastrocnemio y  
músculo plantar**

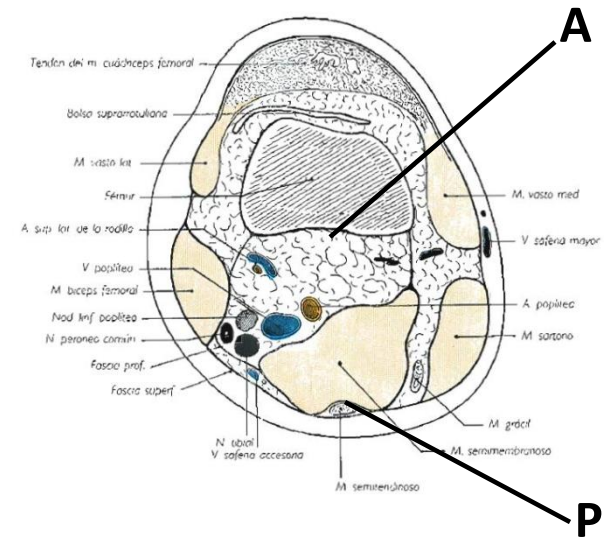


# Rombo poplíteo



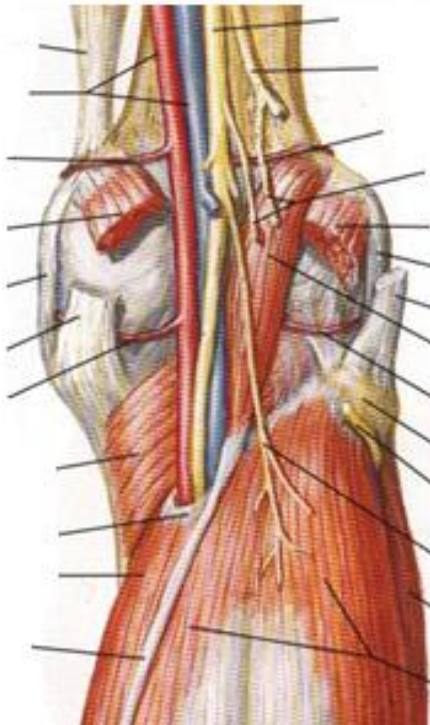
Pared Posterior

Planos Superficiales

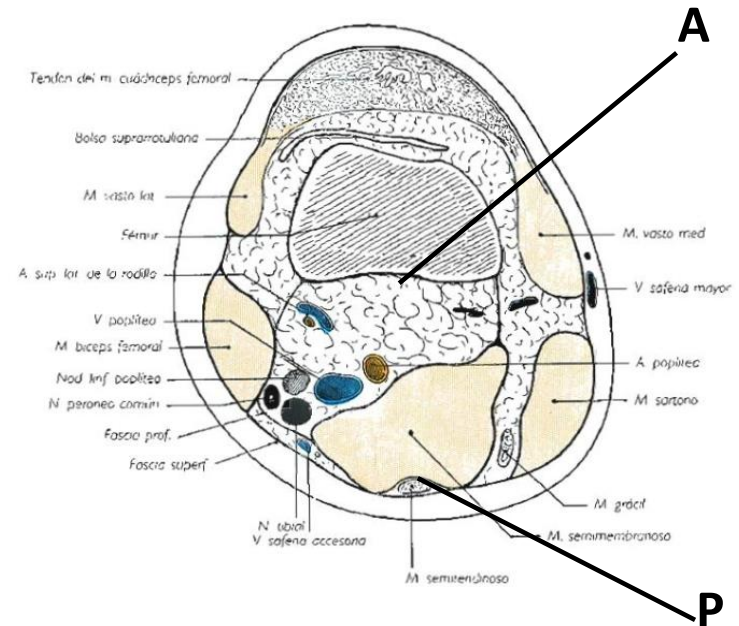


# Fosa poplíteea

## Pared anterior



## Pared posterior



# Fosa Poplítea

## Contenido

**Celda Superficial  
o posterior**

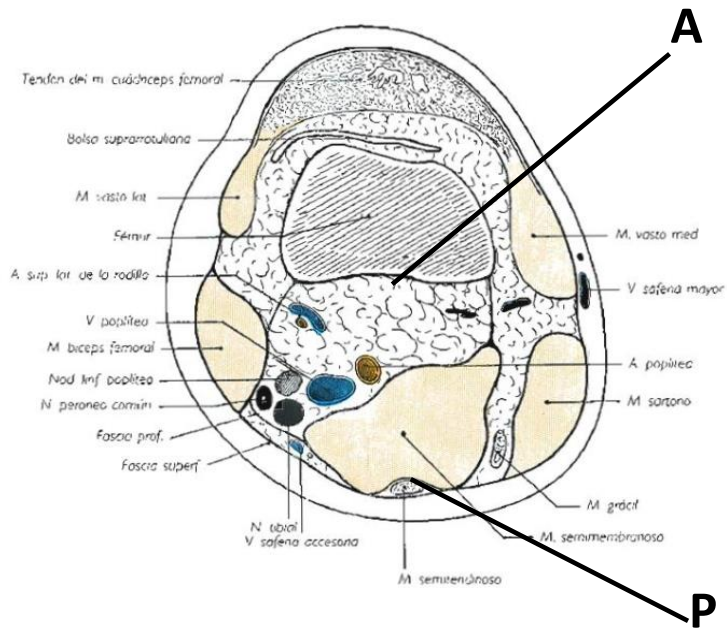
- ✓ N. Cutáneo femoral posterior
- ✓ Vena Safena menor

**Celda profunda o anterior**

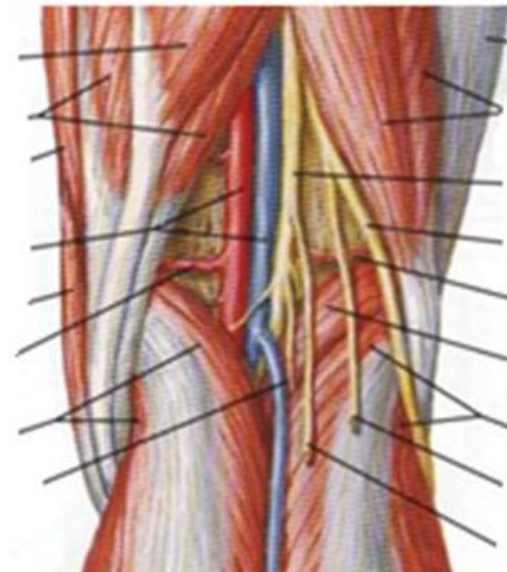
- ✓ A. Poplítea
- ✓ V. Poplítea
- ✓ Tejido adiposo
- ✓ Nódulos linfáticos poplíteos
- ✓ N. Tibial
- ✓ N. Peroneo común

# Fosa Poplítea

## Celda posterior o superficial

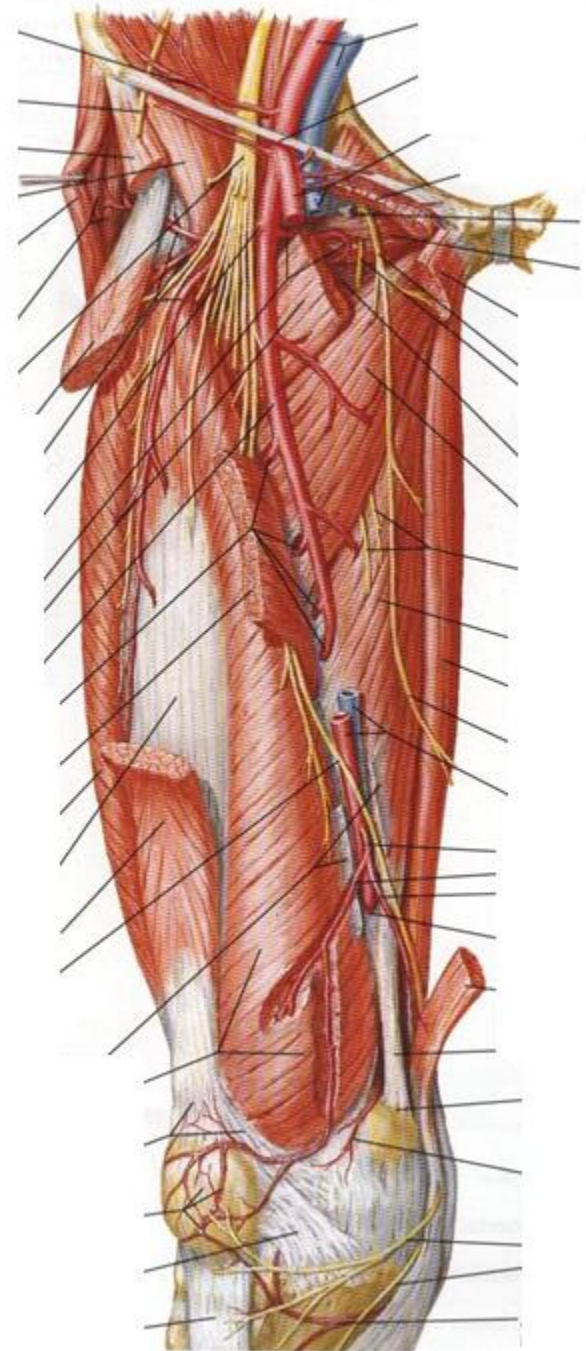


## Celda anterior o profunda



# Irrigación

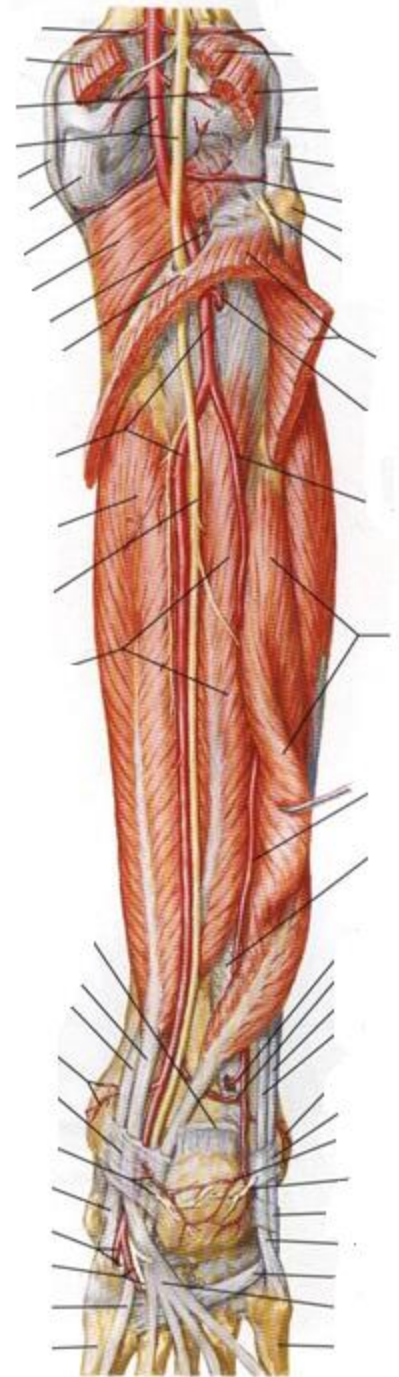
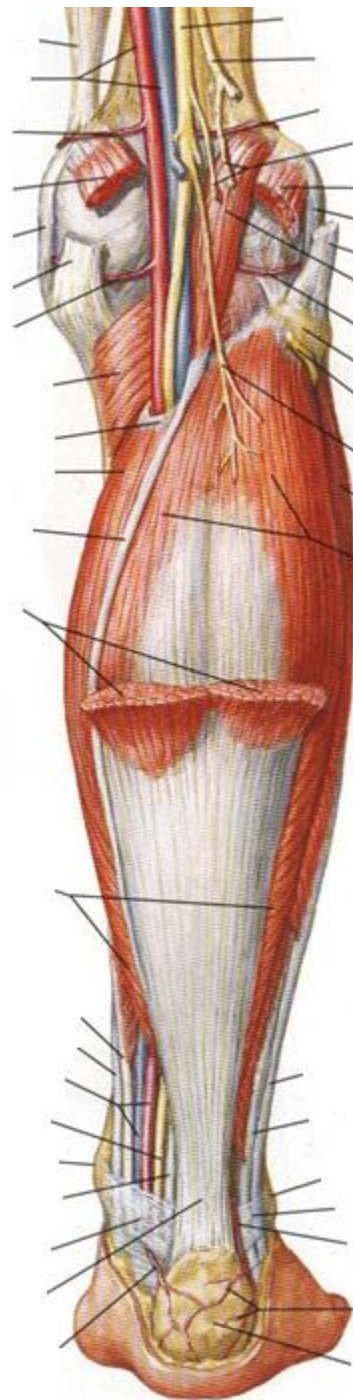
- Vaina de los vasos femorales
- Conducto de Hunter
- Hiato aductor (anillo del tercer aductor)





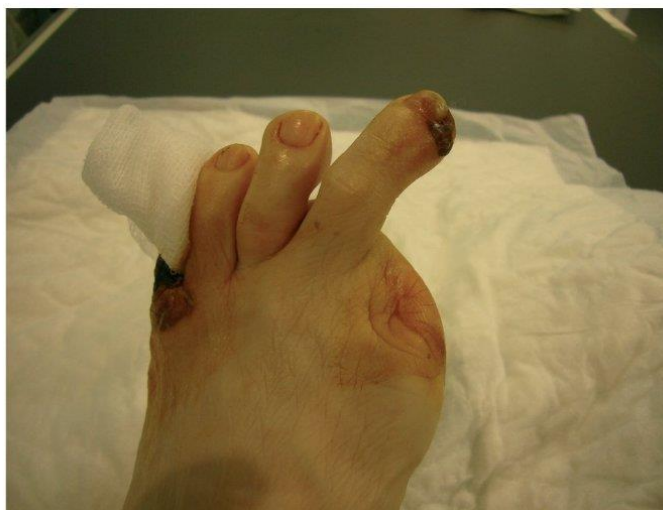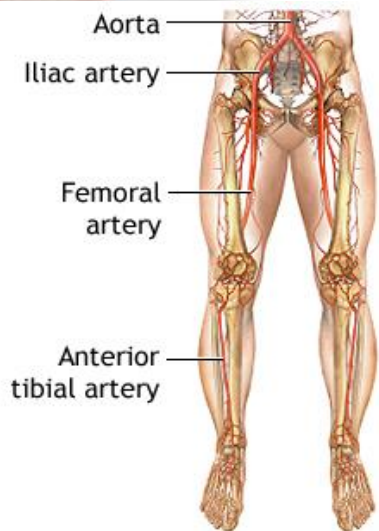
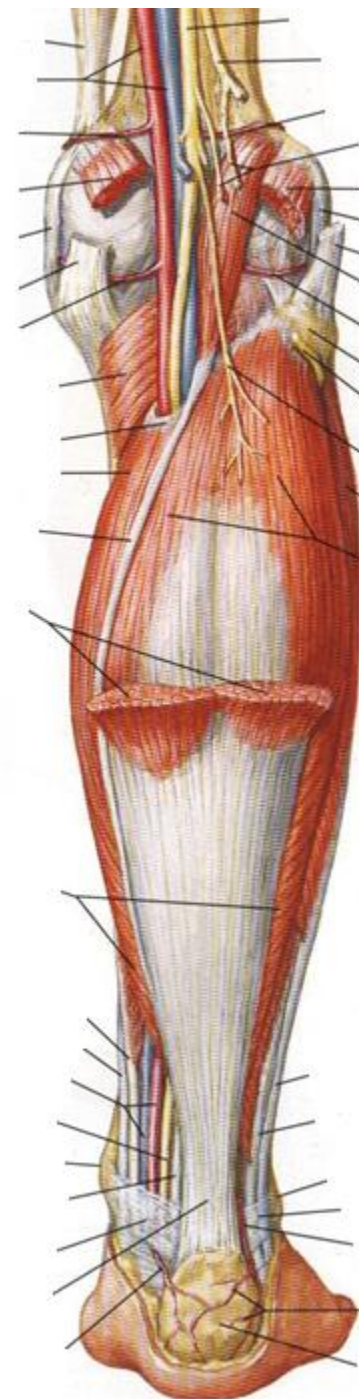
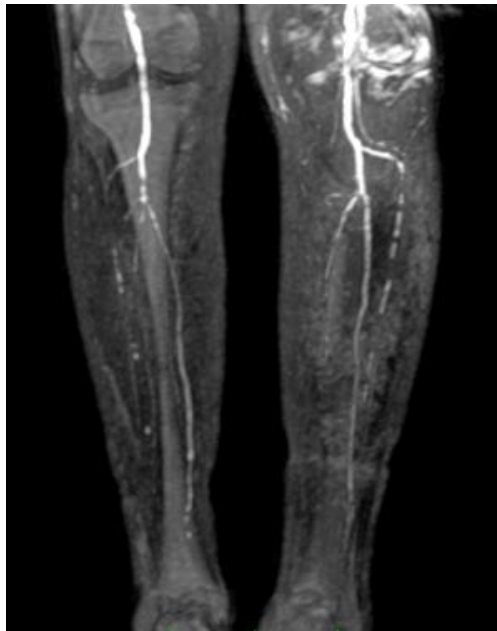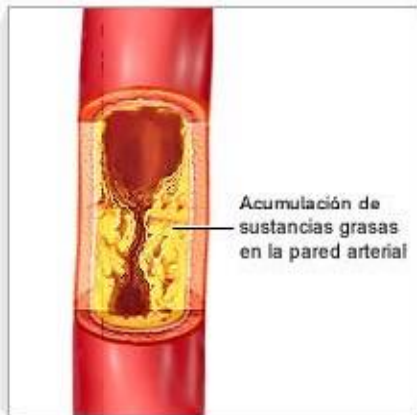# Irrigación

- Hiato abductor
- Arco del Sóleo



# Irrigación

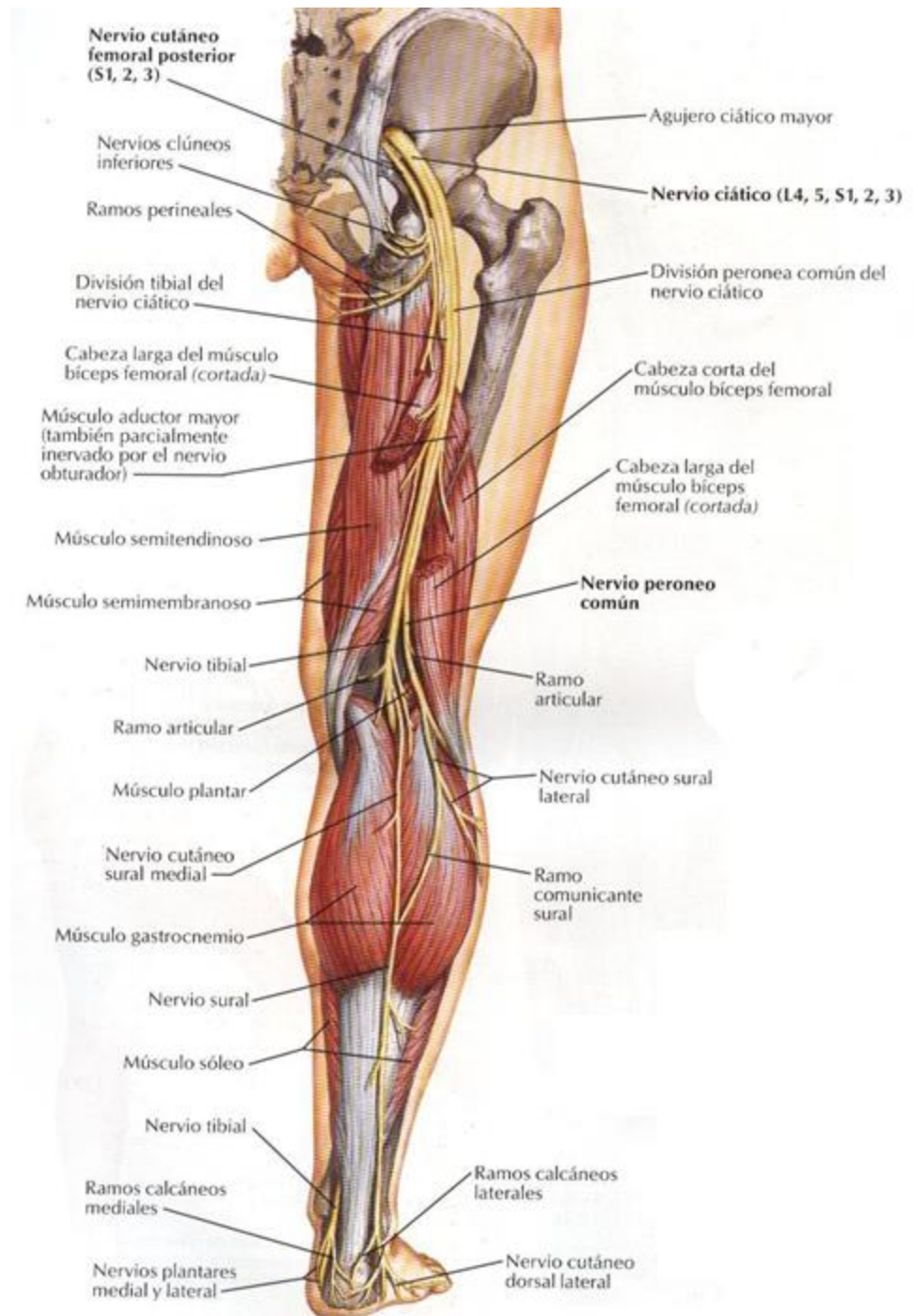
En la aterosclerosis, las arterias sufren un estrechamiento y se reduce el flujo de sangre



# Inervación

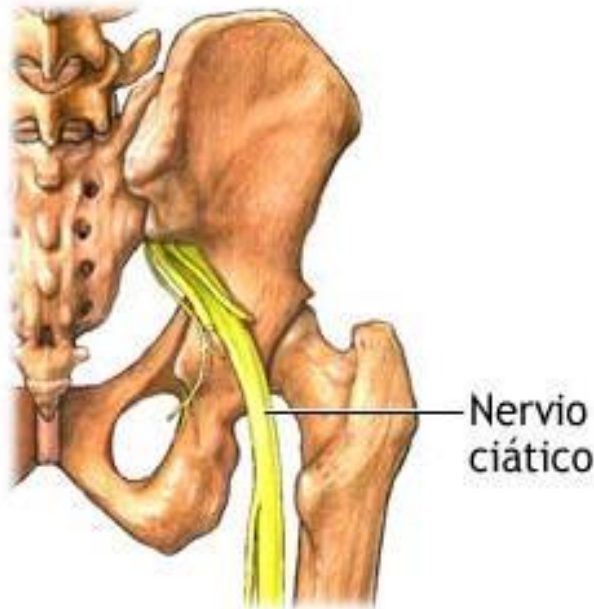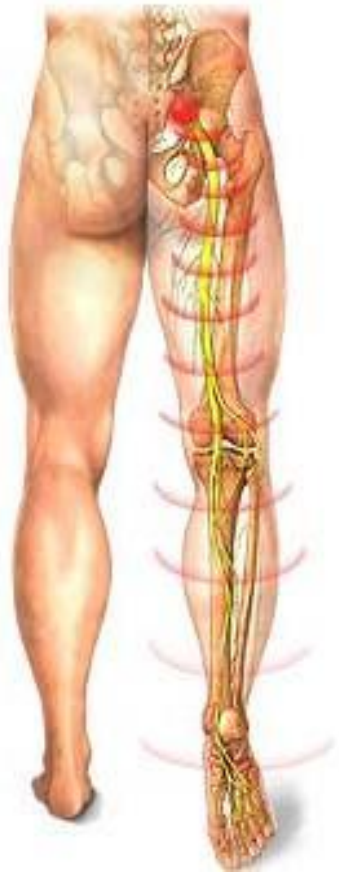**Motora:** Nervio ciático y ramas terminales.

**Sensitiva:** Nervio cutáneo femoral posterior

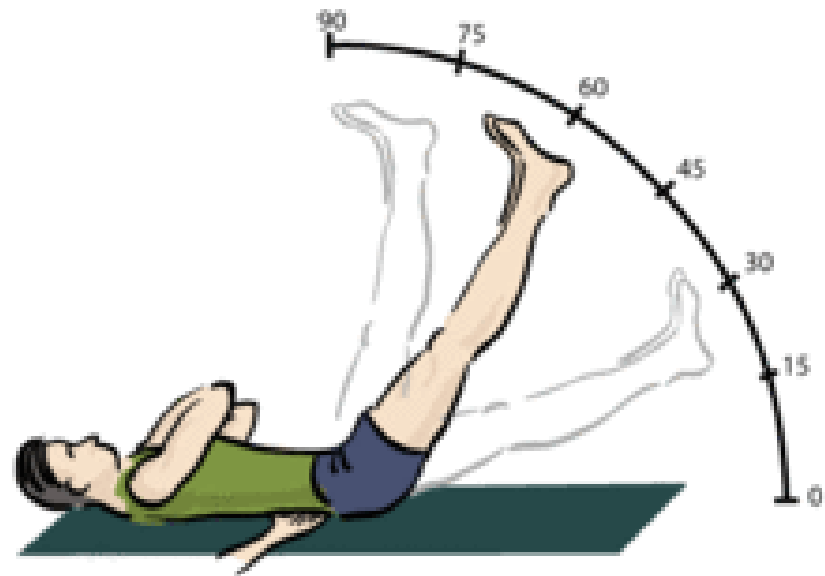


# Ciática o Ciatalgia

## Nervio ciático

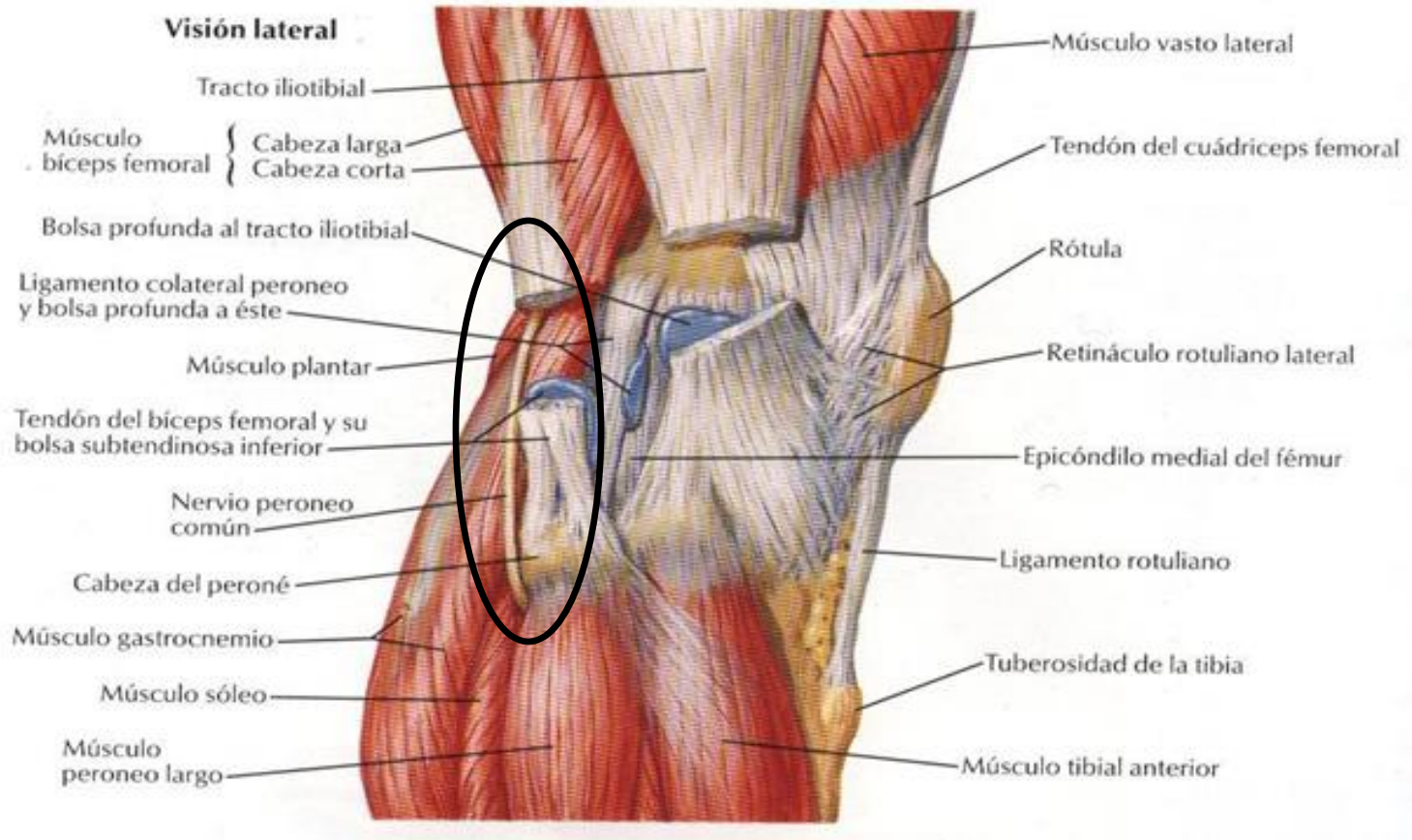


El dolor de ciático se irradia desde los glúteos bajando por la pierna y puede viajar incluso hasta los pies y los dedos de los pies

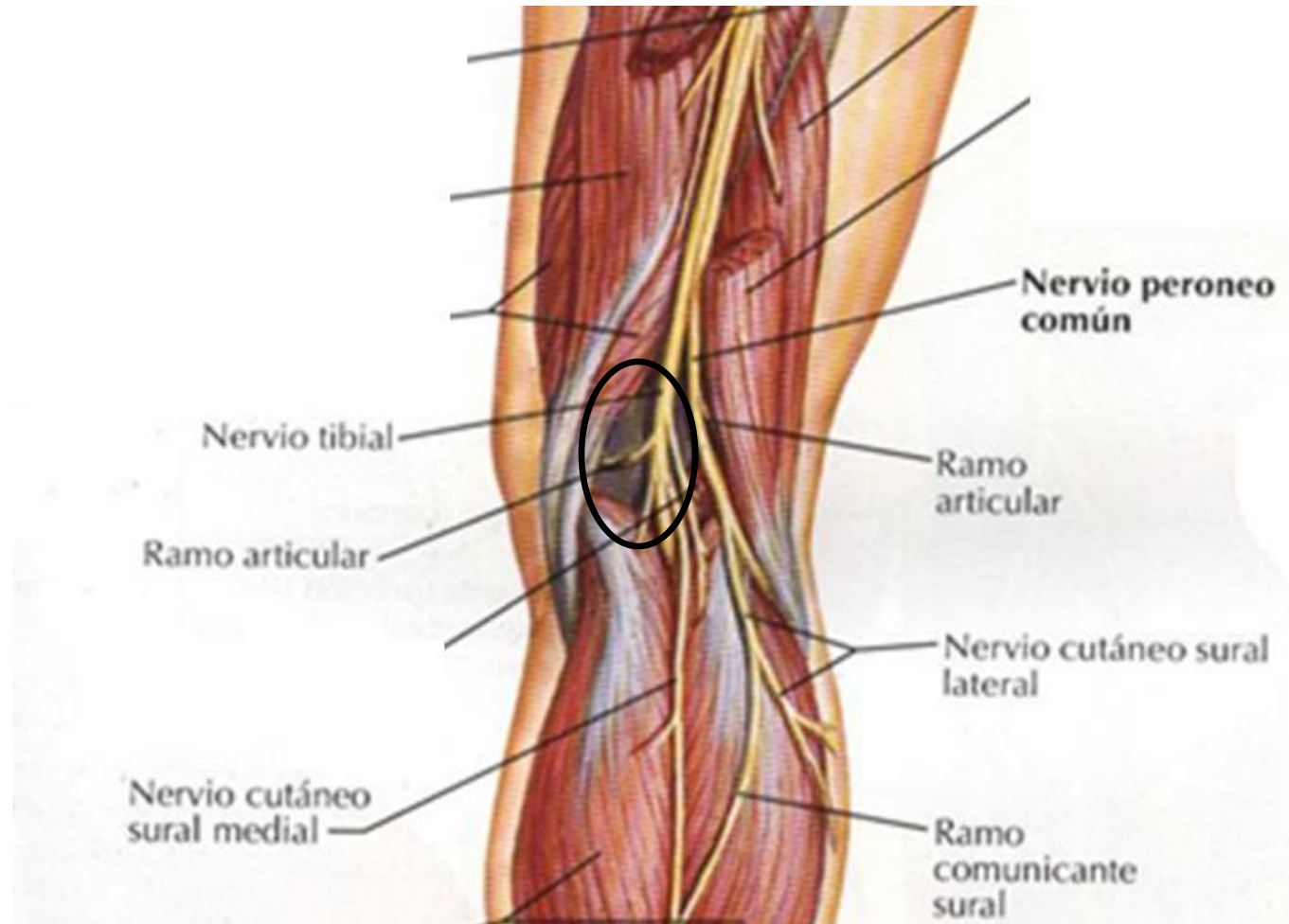


**Signo de *Lasague***

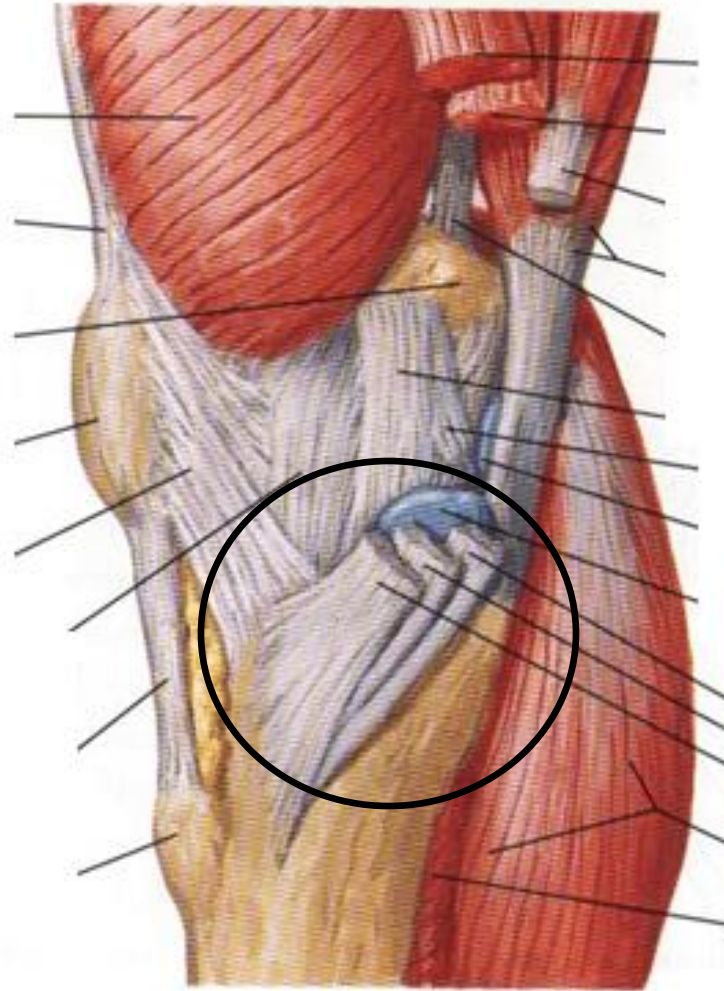
# N. Peroneo común

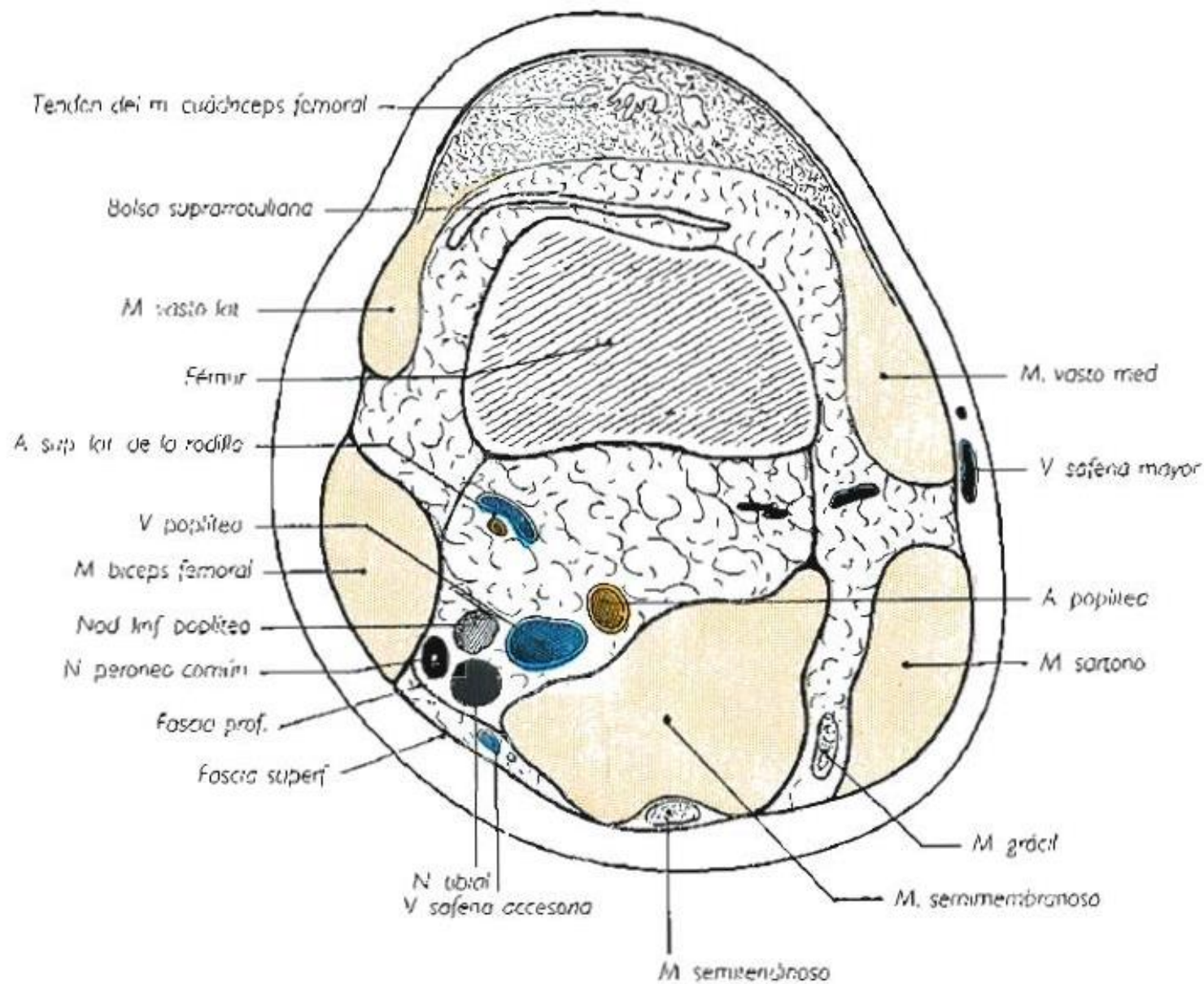


# Nervio Tibial



# Pata de Ganso

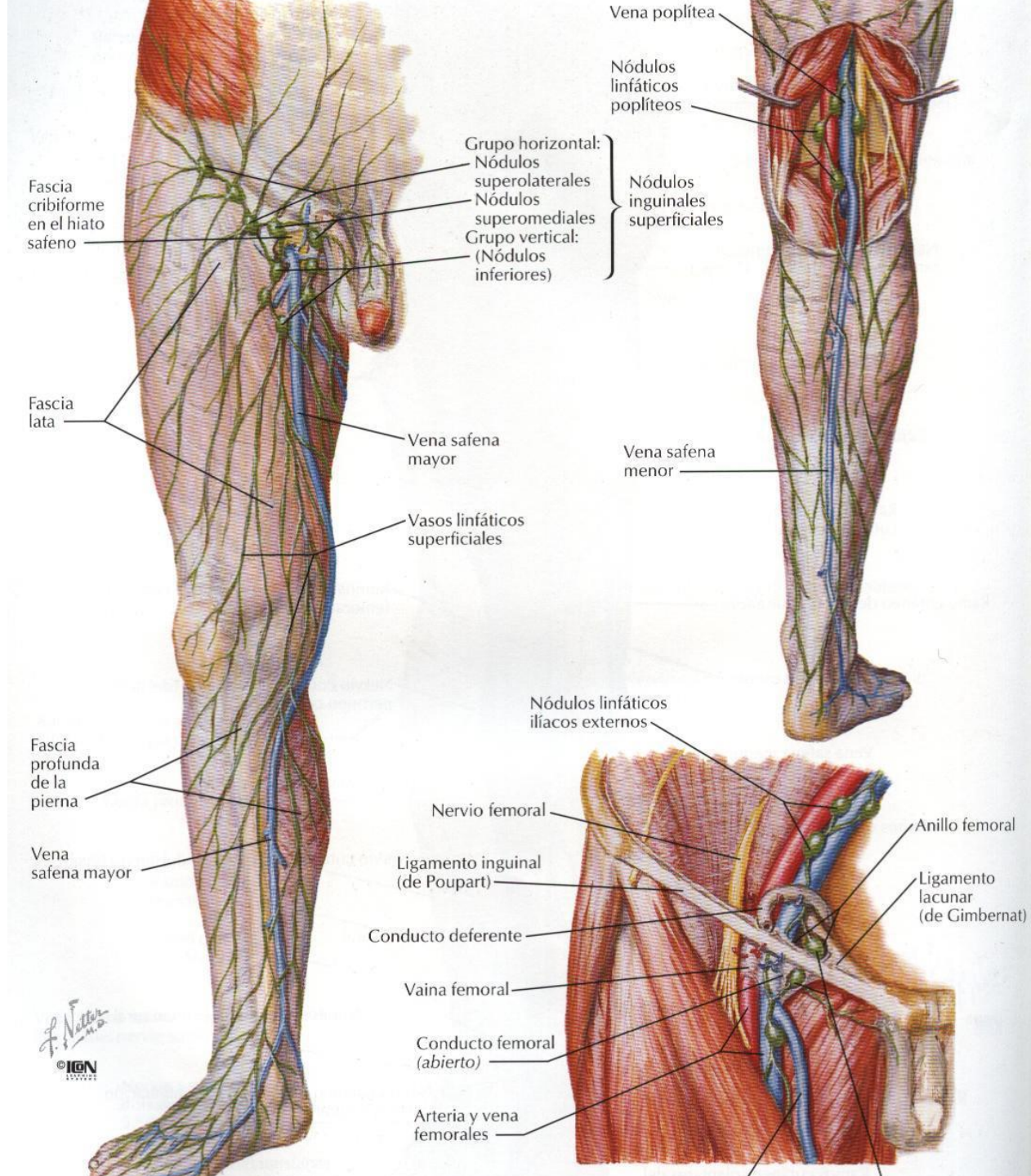






# Linfáticos

- Nódulos linfáticos poplíteos
- Nódulos linfáticos inguinales



# Tarea

Músculo	Origen	Inserción	Acción	Inervación
Bíceps femoral (cabeza larga)				
Bíceps femoral (cabeza corta)				
Semitendinoso				
Semimembranoso				
Gastronecmio				
Plantar				
Poplíteo				

Gracias